This is a digital copy of a book that was preserved for generations on library shelves before it was carefully scanned by Google as part of a project to make the world's books discoverable online.

It has survived long enough for the copyright to expire and the book to enter the public domain. A public domain book is one that was never subject to copyright or whose legal copyright term has expired. Whether a book is in the public domain may vary country to country. Public domain books are our gateways to the past, representing a wealth of history, culture and knowledge that's often difficult to discover.

Marks, notations and other marginalia present in the original volume will appear in this file - a reminder of this book's long journey from the publisher to a library and finally to you.

Usage guidelines

Google is proud to partner with libraries to digitize public domain materials and make them widely accessible. Public domain books belong to the public and we are merely their custodians. Nevertheless, this work is expensive, so in order to keep providing this resource, we have taken steps to prevent abuse by commercial parties, including placing technical restrictions on automated querying.

We also ask that you:

+ *Make non-commercial use of the files* We designed Google Book Search for use by individuals, and we request that you use these files for personal, non-commercial purposes.

+ *Refrain from automated querying* Do not send automated queries of any sort to Google's system: If you are conducting research on machine translation, optical character recognition or other areas where access to a large amount of text is helpful, please contact us. We encourage the use of public domain materials for these purposes and may be able to help.

+ *Maintain attribution* The Google "watermark" you see on each file is essential for informing people about this project and helping them find additional materials through Google Book Search. Please do not remove it.

+ *Keep it legal* Whatever your use, remember that you are responsible for ensuring that what you are doing is legal. Do not assume that just because we believe a book is in the public domain for users in the United States, that the work is also in the public domain for users in other countries. Whether a book is still in copyright varies from country to country, and we can't offer guidance on whether any specific use of any specific book is allowed. Please do not assume that a book's appearance in Google Book Search means it can be used in any manner anywhere in the world. Copyright infringement liability can be quite severe.

About Google Book Search

Google's mission is to organize the world's information and to make it universally accessible and useful. Google Book Search helps readers discover the world's books while helping authors and publishers reach new audiences. You can search through the full text of this book on the web at `http://books.google.com/`

Über dieses Buch

Dies ist ein digitales Exemplar eines Buches, das seit Generationen in den Regalen der Bibliotheken aufbewahrt wurde, bevor es von Google im Rahmen eines Projekts, mit dem die Bücher dieser Welt online verfügbar gemacht werden sollen, sorgfältig gescannt wurde.

Das Buch hat das Urheberrecht überdauert und kann nun öffentlich zugänglich gemacht werden. Ein öffentlich zugängliches Buch ist ein Buch, das niemals Urheberrechten unterlag oder bei dem die Schutzfrist des Urheberrechts abgelaufen ist. Ob ein Buch öffentlich zugänglich ist, kann von Land zu Land unterschiedlich sein. Öffentlich zugängliche Bücher sind unser Tor zur Vergangenheit und stellen ein geschichtliches, kulturelles und wissenschaftliches Vermögen dar, das häufig nur schwierig zu entdecken ist.

Gebrauchsspuren, Anmerkungen und andere Randbemerkungen, die im Originalband enthalten sind, finden sich auch in dieser Datei – eine Erinnerung an die lange Reise, die das Buch vom Verleger zu einer Bibliothek und weiter zu Ihnen hinter sich gebracht hat.

Nutzungsrichtlinien

Google ist stolz, mit Bibliotheken in partnerschaftlicher Zusammenarbeit öffentlich zugängliches Material zu digitalisieren und einer breiten Masse zugänglich zu machen. Öffentlich zugängliche Bücher gehören der Öffentlichkeit, und wir sind nur ihre Hüter. Nichtsdestotrotz ist diese Arbeit kostspielig. Um diese Ressource weiterhin zur Verfügung stellen zu können, haben wir Schritte unternommen, um den Missbrauch durch kommerzielle Parteien zu verhindern. Dazu gehören technische Einschränkungen für automatisierte Abfragen.

Wir bitten Sie um Einhaltung folgender Richtlinien:

+ *Nutzung der Dateien zu nichtkommerziellen Zwecken* Wir haben Google Buchsuche für Endanwender konzipiert und möchten, dass Sie diese Dateien nur für persönliche, nichtkommerzielle Zwecke verwenden.

+ *Keine automatisierten Abfragen* Senden Sie keine automatisierten Abfragen irgendwelcher Art an das Google-System. Wenn Sie Recherchen über maschinelle Übersetzung, optische Zeichenerkennung oder andere Bereiche durchführen, in denen der Zugang zu Text in großen Mengen nützlich ist, wenden Sie sich bitte an uns. Wir fördern die Nutzung des öffentlich zugänglichen Materials für diese Zwecke und können Ihnen unter Umständen helfen.

+ *Beibehaltung von Google-Markenelementen* Das "Wasserzeichen" von Google, das Sie in jeder Datei finden, ist wichtig zur Information über dieses Projekt und hilft den Anwendern weiteres Material über Google Buchsuche zu finden. Bitte entfernen Sie das Wasserzeichen nicht.

+ *Bewegen Sie sich innerhalb der Legalität* Unabhängig von Ihrem Verwendungszweck müssen Sie sich Ihrer Verantwortung bewusst sein, sicherzustellen, dass Ihre Nutzung legal ist. Gehen Sie nicht davon aus, dass ein Buch, das nach unserem Dafürhalten für Nutzer in den USA öffentlich zugänglich ist, auch für Nutzer in anderen Ländern öffentlich zugänglich ist. Ob ein Buch noch dem Urheberrecht unterliegt, ist von Land zu Land verschieden. Wir können keine Beratung leisten, ob eine bestimmte Nutzung eines bestimmten Buches gesetzlich zulässig ist. Gehen Sie nicht davon aus, dass das Erscheinen eines Buchs in Google Buchsuche bedeutet, dass es in jeder Form und überall auf der Welt verwendet werden kann. Eine Urheberrechtsverletzung kann schwerwiegende Folgen haben.

Über Google Buchsuche

Das Ziel von Google besteht darin, die weltweiten Informationen zu organisieren und allgemein nutzbar und zugänglich zu machen. Google Buchsuche hilft Lesern dabei, die Bücher dieser Welt zu entdecken, und unterstützt Autoren und Verleger dabei, neue Zielgruppen zu erreichen. Den gesamten Buchtext können Sie im Internet unter `http://books.google.com` durchsuchen.

600019844W

C

16551 d. 2.

ÜBER GESICHTSFELD

UND

FASERVERLAUF IM OPTISCHEN LEITUNGSAPPARAT.

HABILITATIONSSCHRIFT

DURCH WELCHE

MIT GENEHMIGUNG DER MEDICINISCHEN FACULTÄT

DER

VEREINIGTEN FRIEDRICHS-UNIVERSITÄT HALLE-WITTENBERG

ZU SEINER ANTRITTSVORLESUNG

„ÜBER NEUERE FORTSCHRITTE DER OPERATIVEN AUGENHEILKUNDE“

AM

SONNABEND DEN 16. FEBRUAR 1884

ERGEBENST EINLADET

DR. PAUL BUNGE.

HALLE.
DRUCK VON E. KARRAS.
1884.

SEINEM HOCHVEREHRTEN LEHRER UND CHEF

HERRN PROFESSOR DR. ALFRED GRÄFE

IN DANKBARKEIT GEWIDMET

VOM

VERFASSER.

Nachdem der Streit der Anatomen über die wesentlichste Frage, welche bei Betrachtung des menschlichen Sehfeldes und des Faserverlaufs im optischen Leitungsapparat hervortritt, über die Partialdecussation im Chiasma endlich entschieden ist zu Gunsten der Halbkreuzung, welche von den klinischen Ophthalmologen eigentlich niemals in Zweifel gezogen war, richtet sich jetzt das Interesse der Augenärzte auf das Studium der relativen Lage der verschiedenen Bündelgruppen der Sehnerven, des Chiasma und der Tractus und auf die Verfolgung der Nervenfasern einerseits zu ihren Quellen im Centralorgan, andrerseits zu den Endigungsbezirken in der Netzhaut.

In Bezug auf diesen letzteren Punkt wussten wir bis vor Kurzem, bis zu den Mittheilungen von Samelsohn und Vossius anatomisch einigermassen sicheres nur über die Versorgung der linken und rechten, vertical getrennten, Netzhauthälften durch den fasciculus cruciatus resp. noncruciatus: Dies hatten die klinischen Beobachtungen, die anatomischen Untersuchungen, und die physiologischen Experimente über die Semidecussation zugleich ergeben.

Das Arrangement der Fasergruppen, welche die concentrischen Zonen der Netzhaut versorgen, im Sehnerv und Tractus, ist viel schwerer zu erforschen, weil nur menschliche Augen zur Untersuchung verwendet werden können, weil Experimente so gut wie unmöglich und weil zur anatomischen Untersuchung nur pathologisches Material verwerthet werden kann nach dem in vita eine genaue Beobachtung des Sehfeldes, der Sehschärfe etc. stattgefunden hatte. Der Gedanke an die Möglichkeit, normale Augen und Sehnerven zum Studium der Topographie des Faserverlaufs verwenden zu können drängt sich auf bei Betrachtung des bekannten Bildes der retinalen Nervenfaserausbreitung, welches wir Michel verdanken: (Ueber die Ausstrahlungsweise der Opticusfasern in der menschlichen Retina. Sep.-Abdr. aus C. Ludwigs Festschrift 1875, Tafel VII.)

Das Bündel, welches von der temporalen Papillenhälfte zur Macula zieht, ist hauptsächlich durch die Feinheit seiner Fasern, dann durch mangelnde Plexusbildung etc., so bedeutend von den Peripheriefasern verschieden, dass ich wiederholt mich veranlasst fühlte möglichst wohlgelungene normale Opticusschnitte zu mustern in der Idee, eine wenn auch nur geringe Differenzirung des macularen Bündels von den Peripherie-versorgenden im Opticus aufzufinden, — obgleich ich mir sagen musste, dass auch die geringste Differenzirung eines Querschnitttheils, etwa durch Abtheilung in kleinere Felder, den zahlreichen Forschern, welche dem Sehnerven besondere Aufmerksamkeit gewidmet haben, nicht hätte entgehen können, wenn sie eben vorhanden wäre. Ebenso wenig darf man hoffen durch Schnitte in der Umbiegungsregion der Fasern normaler Papillen eruiren zu können, welche Opticusfasern zur Peripherie der Netzhaut und welche zum Centrum ziehen. Denn erstens ist die Ueberschichtung der Faserbündel, nach Michels Beschreibung nur wenig ausgesprochen, hauptsächlich aber erschwert die reichliche Plexusbildung die Verfolgung des Verlaufes der Faserbündel.

Auch die Auffaserung nach der Methode, welche Stilling mit schönem Erfolg cultivirt hat, lässt sich zu unserm Zwecke nicht verwerthen, weil sie nur möglich ist bei markhaltigen Fasern und weil sie an der Lamina cribrosa einem unüberwindlichen Hinderniss begegnet.

Es kann also nur die Untersuchung pathologischer Fälle uns die Fragen beantworten: wo liegen im Leitungsapparat die Fasern, welche

1. die fovea centralis,
2. die Macula,
3. die Papillomacularzone,
4. die Peripherie,
5. die intermediäre Zone der Netzhaut innerviren?

Wir kennen noch nicht den Verlauf der Nerven, welche die Stelle der visio directa, die fovea centralis versorgen, ja selbst über die Fasern des gelben Fleckes sind wir nicht genau orientirt; wir wissen nur, dass sie enthalten sein müssen in denjenigen Parthien des Leitungsapparates, welche Samelsohn (Arch. f. Ophth. XXVIII, 1) und Vossius (Arch. f. Ophth. XXVIII, 3) degenerirt befunden und beschrieben haben bei zwei Fällen von nervösem sogen. Centralscotom.

Da der Fall Samelsohns „ein grosses, den blinden Fleck umschliessendes absolutes Scotom“ (loc. cit. pag. 8) und der Fall Vossius ein Scotom darstellte, über dessen Ausdehnung zwar keine directen Messungen vorlagen, welches aber der Autor

nach dem Resultat der microscopischen Untersuchung dem Samelsohnschen conform erachten musste (loc. cit. pag. 212), so haben beide Autoren nicht den Verlauf der Maculafasern beschrieben, sondern den Verlauf der macularen zusammen mit denjenigen Fasern, welche die an Ausdehnung und functionellen Werth ganz beträchtliche Netzhautregion zwischen Papille und Macula versorgen.

Zur Feststellung der Bahn der macularen (vielleicht sogar der fovealen) Nervenfasern möchte am ehesten noch das Material liefern die Section eines Tabetikers, dessen Gesichtsfeld durch graue Degeneration der Optici bis auf ein genau centrales mit noch auffallend guter Sehschärfe ausgestattetes Minimum geschwunden ist.

Solche Fälle sind in den medicinischen Kliniken zu finden, auf den Sectionstisch gelangen sie aber entweder gar nicht oder erst, nachdem sie völlig erblindet waren. Immerhin würde man noch leichter eines solchen Falles habhaft werden können, als etwa eines Falles von retinitis pigmentosa mit minimalem Gesichtsfelde.

Noch schwerer wird sich Gelegenheit bieten, den Sehnerv eines Auges zu untersuchen, welches durch scharfbegrenzte genau centrale Blutung seine Fovea eingebüsst hat, oder welches an Stelle der Macula lutea einen weissen colobomartigen congenitalen Defect zeigte.

Die anatomischen Untersuchungen der nervösen sogen. Centralscotome, zu welchen sich nun bereits vier mal — wenn ich meinen im Winter vorigen Jahres untersuchten Fall hinzurechne — das Material geboten hat, lehren uns in erfreulicher Uebereinstimmung die Nervenbahnen kennen, welche zur Papillomacularzone der Netzhaut gehören. Dieses Retinalgebiet stellt aber auch die einzige von den obengenannten Zonen dar, deren Nervenfasern anatomisch zum Centralorgan bisher verfolgt werden konnten.

Die *Papillomacularzone* muss den Ausgangspunkt unsrer Betrachtungen bilden. Ihre Gestalt, ein liegendes Oval, welches Papille und Macula verbindet, wird uns vorgezeichnet durch die Grenzen des auf Sehnervenerkrankung beruhenden negativen Farbenscotoms, welches so ausserordentlich typisch sich gestaltet, dass z. B. von 145 Fällen, welche ich in den letzten Jahren genau perimetrirt und aufgezeichnet habe, 132 die Fovea und die zur Papille führende Netzhautstrecke entweder total oder partiell erkrankt zeigten.

Diese ungefähr 10 Grad breite Strecke, welche sonst von den nach oben, unten oder aussen gleich weit peripher gelegenen Netzhautgebieten sich functionell kaum unterscheidet (— die excentrische Sehschärfe, welche ich mit Dr. Becker [Dissert. Halle 1883] gerade in diesem Bezirk besonders sorgfältig von Grad zu Grad ge-

messen, ist nur unwesentlich höher —) steht in Bezug auf die Faserversorgung eigenthümlich da, indem hier eine Art Mitversorgung stattfindet. Sie erhält, wie Michel's Figur zeigt, eben so feine zarte Fasern, wie die Macula, während die entsprechenden Stellen der Netzhaut nach oben, unten und aussen von dem Centrum die gröberen Peripheriefasern aufnehmen.

Am schönsten ausgeprägt zeigt die Gestalt des Gesichtsfelddefectes diejenige Klasse der centralscotomatösen Erkrankungen, welche zugleich die zahlreichste ist, nämlich diejenige der Amblyopien durch Tabak und Alcohol. Von 112 mir vorliegenden Gesichtsfeldern der Intoxicationsamblyopie bieten 90 die in Schema 1 wieder gegebene Scotomzeichnung dar. Eine rothe Scheibe von 5 mm Durchmesser horizontal durchgezogen, erblasst bei 5 Grad nasalwärts vom Fixirpunkt, erscheint am schlechtesten, resp. verschwindet ganz in der Mitte des Scotoms (bei circa 8 Grad vom Fixirpunkt temporalwärts) und färbt sich erst wieder normal jenseits des blinden Fleckes. Während so der horizontale Durchmesser circa = 20 Grad, beträgt der verticale durch die Scotommitte ziehende circa 10 Grad. Genau genommen darf nicht von horizontalem Oval gesprochen werden, da die lange Axe des Scotoms, welche Fovea und Mitte des blinden Fleckes verbindet entsprechend der Höherstellung des Sehnerven um circa 3 Grad gegen die Horizontallinie geneigt ist. Diese Neigung, so klein sie ist, lässt sich doch bei vielen Patienten durch sehr genaue Aufnahme der Scotomgrenzen nachweisen. Ungefähr Concentrisch zu der Scotomgrenze verläuft die Aussengrenze des Gesichtsfeldes, welches ja auch ein Oval darstellt. Die grösste Axe des Gesichtsfeldovales ist auch in demselben Sinne wie diejenige des Scotomovales, nur stärker geneigt, circa 30 Grad, indem die grösste Ausdehnung des Gesichtsfeldes temporalwärts von der horizontalen 30 Grad nach unten stattzufinden scheint. Eine Linie, die Mitte des Raumes zwischen Scotomgrenze und Aussengrenze des Gesichtsfeldes innehaltend, möge diesen geräumigen Bezirk zur Erleichterung unsrer Betrachtungen in eine *intermediäre und periphere Netzhautzone* theilen.

Die Scotomzone umschliesst 5 verschiedene Bezirke: 1. die Fovea (Schema 1, 1. Bezeichnet man als Fovea das der Gefässe völlig entbehrende Netzhautgebiet, so hat dieselbe einen Durchmesser von circa 1 ½ Grad. Die Fovea wird umgeben von der Macula lutea (Schema 1, 2), deren horizontaler Durchmesser circa 7 Grad beträgt. 3. der nach aussen von der Macula übrig bleibende Rand der Ellipse und die nach innen von der Macula durch die punktirte Linie abgegrenzte Partie stellt den Bezirk dar, welcher ohne der Macula anzugehören, doch noch vom gekreuzten und nicht gekreuzten Fascikel zugleich versorgt wird. Der Gesammtinhalt dieser Grenzlinien

C. O. D.

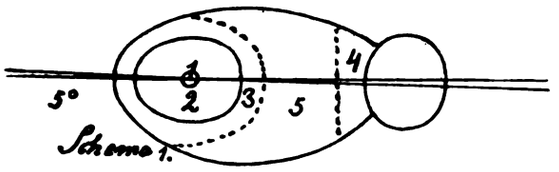

Schema 1.


Schema 2.

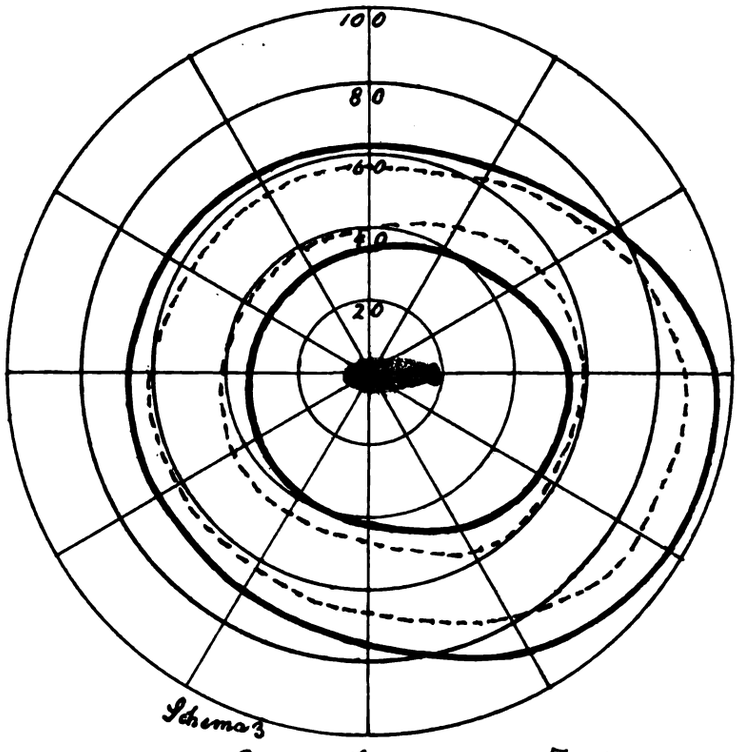

Schema 3

Rechtes Gesichtsfeld von Zopf.


Schema 5.

Schema 6.

Schema 7.

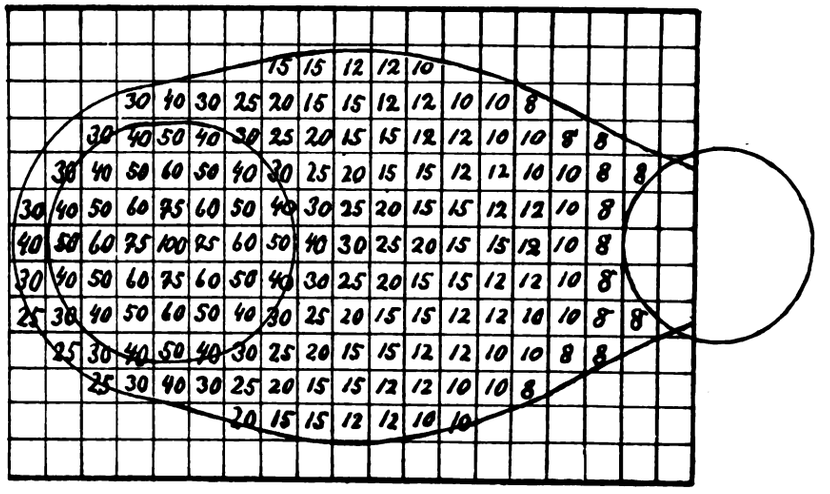

Schema 4.

also erfreut sich collateraler Faserversorgung; er hat daher besonderes Interesse für die uns beschäftigende Frage. Bei der typischen homonymen lateralen Hemianopie sehen wir die verticale (oder leicht geneigte) Grenze entweder scharf die Mitte der Fovea durchschneiden oder ausbiegen einige Grade weit in die blinde Gesichtsfeldhälfte hinein. Genaue perimetrische Messungen hemianopischer Augen ergaben mir, dass die so zu sagen positive Ausbuchtung an Ausdehnung durchschnittlich 5 Grad beträgt.

Es umfasst demnach die Doppelversorgung oder *Collateralversorgung*, welche die Fovea (und die Macula) in gewissen Formen von Hemianopie vor Halbirung schützt, im Durchschnitt ein Areal von 10 Grad horizontalem Durchmesser.

Die Verflechtung oder das Alterniren von Fasern des gekreuzten und des ungekreuzten Fascikels, welches Behufs der Collateralversorgung nöthig ist und welches wohl bereits im Opticus stattfindet, scheint nur das papillomaculare Bündel zu betreffen, denn es ist an der nach oben und nach unten von der Macula gelegenen Hemianopiegrenze bisher nichts ähnliches beobachtet wie an der macularen Grenzstrecke.

Eine weitere Beziehung der Collateralversorgung zum Papillomacularbündel zeigt sich darin, dass die temporale Grenze der doppelversorgten Stelle grade mit der temporalen Grenze des beim typischen Scotom afficirten Netzhautovales zusammenfällt.

Unerklärt bleibt übrigens immer noch, wesshalb in den Gesichtsfeldern Hemianopischer die positive Ausbuchtung bald vorhanden ist, bald fehlt, da wir kaum annehmen dürfen, dass die Collateralversorgung der Macula individuellen Schwankungen unterliegen könnte.

Als 4. Unterabtheilung des Scotomraumes möchte ich den parapapillaren Abschnitt desselben in der Breite von 2—4 Graden statuiren desshalb, weil derselbe am ehesten frei bleibt in den nicht grade zahlreichen, aber doch immer nennenswerthen Fällen, wo nicht die ganze Scotomzone in toto von Erkrankung befallen wird.

Das 5. Segment liegt zwischen dem dritten und vierten; es stösst in der horizontalen im Scotomcentrum an das dritte Segment und stellt denjenigen Raum dar, welcher so gut wie regelmässig zugleich mit der Fovea erkrankt; ja bei der überwiegenden Mehrzahl der Fälle „culminirt“ die scotomatöse Verdunklung in seinem macularwärts gelegenen Rande.

Diese *Culmination* lehrt deutlich, wie eng die zwischen Macula und Papille gelegene Zone in Bezug auf Faserversorgung mit der Macula verknüpft ist; sie zwingt uns, die typischen Sehnerven-Scotome nicht centrale zu nennen sondern paracentrale. Die Fasern der Macula und der Intercalarstrecke liegen mindestens im ganzen Opticus beisammen.

Zu erklären wäre vielleicht die Culmination aus der Vorstellung, dass die Nerven, welche zur Mitte des Scotoms ziehen, auch im Leitungsapparat ungefähr die Axe des Papillomacularbündels bilden und dass hier in der Axe der entzündliche oder degenerative Process am intensivsten entwickelt ist. Ferner muss ein Erklärungsversuch den Umstand würdigen, dass die Culmination an der Stelle stattfindet, wo die Doppelversorgung der perifovealen Zone aufhört. Stellt man sich vor, dass der scotombedingende Process im Papillomacularbündel die Fasern für Bezirk 1. 2 und 3 etwa in gleicher Intensität befällt wie diejenigen von Bezirk 5, so würde doch die resultirende Störung wegen der viel reichern Faserversorgung (vielleicht auch in Folge günstigern Verlaufs der Fasern) der Bezirke 1. 2. 3 in Bezirk 5 viel intensiver sein müssen. Die Excentricität des Sehnervenscotoms ist auch für die ophthalmologische Praxis vom grossem Interesse. Es ereignet sich oft, dass der Farbensinn der Fovea und selbst der Macula kaum merklich herabgesetzt, oder noch normal ist, während doch schon in der Mitte zwischen Fovea und Opticus — an der Culminationsstelle — bedeutende Farbenamblyopie besteht. So kann die Diagnose einer eben beginnenden Intoxicationsamblyopie leicht verfehlt werden. Man übersieht aber auch die minimalsten Anfänge des Leidens nicht bei Anwendung einer von mir seit Jahren cultivirten sehr einfachen und expeditiven Prüfungsmethode, welche darin besteht, dass zwei Farbenfelder mit 2 temporal und nasal circa 8 Grad von der, eine weisse Marke fixirenden Fovea entfernten Netzhautbezirken simultan verglichen werden.

Durch Vergleichung des Farbensinnes einer Stelle, die nur ausnahmsweise befallen wird, mit dem Farbensinn einer Stelle, welche zuerst und hauptsächlich leidet, wird über Vorhandensein oder Fehlen eines paracentr. Scotomes schnell entschieden. Nähere Einsicht in die Gestalt des Scotomes und die Intensität der Farbensinnstörung in den verschiedenen Bezirken desselben gewinne ich dann fast ebenso schnell, indem ich die Mitte einer Farbenfelderreihe fixiren lasse und das Prüfungsobjekt durch Drehung um den fixirten Punkt den verschiedenen Meridianen der Netzhaut präsentire. Die ursprüngliche Methode von Leber, welcher die Diagnostik der Centralscotome eigentlich erst geschaffen hat, wurde wesentlich verfeinert von Förster und Schön durch Anwendung viel kleinerer Farbenflächen. Die Einführung des Principes der Vergleichung zweier oder mehrer Farbenfelder erhebt aber erst die Methode zu einer völlig sicheren, man kann sagen unfehlbaren. Die Prüfungsmethode von Krenchel (Amblyopia centralis. ref. Nag. Jahresb. für 1876 p. 413) ist der meinigen ähnlich; sie scheint leider keine Verbreitung gefunden zu haben.

Ein Ueberschreiten der geschilderten Grenzen nach oben, unten und nasalwärts

(also über 5 Grad jenseits der Fovea hinaus) wird mitunter beobachtet. Innerhalb des Ovals liegende kleinere Paracentralscotome, welche die geschilderten Grenzen nicht erreichen, lassen sich erklären aus partieller Erkrankung des Papillomacularbündels, die grösseren können nur erklärt werden durch die Annahme, dass die vom Papillomacularbündel versorgten Bezirke mitunter ausgedehnter, dass also die genannte Fasergruppe selbst in ihrem Umfange nicht völlig constant ist. Ob temporalwärts das Scotom die geschilderten Grenzen überschreiten, also den blinden Fleck überragen kann, ist unwahrscheinlich. Mir ergaben unter einer sehr grossen Zahl von Perimeteruntersuchungen einige an zuverlässigen Patienten wiederholt mit peinlicher Sorgfalt vorgenommene eine schmale Zone abgestumpfter Empfindung jenseits des blinden Fleckes. Dass diese eine Fortsetzung des Scotoms darstelle, scheint mir fraglich, vielleicht entspricht sie einer individuell wechselnden mangelhaften Organisation des an den durchtretenden Opticus grenzenden Netzhautrandes.

Die ausführliche Besprechung der mannigfaltigen interessanten Abweichungen vom Grundtypus des Scotoms — so z. B. die von Wilbrand (Ueber Neuritis axialis. Zeh. Kl. Mon. Bl. XVI. pag. 505) erwähnten flügelförmigen nach oben gerichteten Fortsätze der Scotome, welche ich mehrmals notirte, und welche einer Varietät des Faserverlaufs ihr Dasein verdanken müssen — darf ich einer dem Paracentralscotom speciell gewidmeten klinischen Arbeit um so eher überweisen, als grade die bisher zur Antopsie gelangten 4 Fälle, an welche die vorliegenden anatomischen Betrachtungen anknüpfen, einigermassen typische Paracentralscotome darstellen.

Jeder, dem es gelingt, bei seinen entoptischen Beobachtungen und Versuchen die von Purkinje entdeckten „elliptischen Lichtstreifen“ (Purkinje, Beobachtungen etc. II. pag. 74. Fig. 23. 24. 25) recht klar zu erzeugen, wird mir beistimmen, dass diese subjektive Lichtfigur die Form des Scotoms vollkommen wiedergiebt. Ich sehe die „elliptischen Lichtstreifen“ am schönsten ausgeprägt, wenn ich nach längerer Anstrengung der Augen besonders mit Lesen schnell in einen finstern Raum trete und einen glimmenden Gegenstand fixire, welcher hin- und herbewegt und durch Anblasen in seiner Leuchtkraft variirt wird. Bei Projection der Figur auf ein Perimeter zeigt sich, dass die blauen Bögen nasalwärts einige Grade jenseits des fixirten Punktes confluiren, während die zum blinden Fleck convergirenden „Hörner“ sich nicht erreichen, sondern einen dem Sehnerveneintritt entsprechenden Raum freilassen.

Die Entstehung der Purkinje'schen Figur ist schwer zu erklären (vgl. Exner, Pflüger's Arch. I. 1868. pag. 392); soviel steht fest, dass sie mit dem bogenförmigen Verlauf der Fasern in der Netzhaut einen Zusammenhang hat.

Der Faserverlauf nicht nur vom Opticusende zur Netzhaut, sondern auch innerhalb des Opticus selbst würde ausserordentlich einfach sein, wenn die Organisation des Auges erlaubte, dass die Axencylinder von hinten her zu ihren Stäbchen und Zapfen gelangen könnten. Man denke sich den Opticus wie in Schema 2 direct hinter der Macula einmündend derart, dass die Axe des Nerven auf die Fovea stiesse. Der gekreuzte und der ungekreuzte Fascikel berührten sich in der Axe und vollführten hier den Faseraustausch, welcher zur Doppelversorgung der Fovea und Umgegend nöthig ist, sonst schwenkten sie einfach ab, der erstere in die nasale, der zweite in die temporale Hälfte der Netzhaut. Die peripherischen Fasern des Opticus versorgten die Peripherie und die intermediären Fasern die intermediäre Zone der Netzhaut; die Fasern endigten also in der Retina genau in den Reihen, wie sie im Leitungsapparate verlaufen.

Durch den Umstand, dass die Fasern die zu innervirende Membran erst durchbohren und von ihrer Vorderfläche eindringen müssen und durch die nöthig werdende Decentrirung der Versorgungsquelle und Abrückung derselben von der Stelle des höchsten Bedarfes werden die Verhältnisse sehr complicirt; der Faserverlauf wird zu einem interessanten aber sehr schwierigen Problem.

Wollten jetzt die Peripheriefasern des Opticus auch zur Peripherie der Netzhaut ziehen, so müssten die Axialfasern die erstgenannten durchflechten um zur mittlern resp. zur intermediären Zone der Netzhaut zu gelangen.

Auf rein anatomischem Wege lässt sich, wie schon angedeutet, das Fehlen oder Vorhandensein einer Durchflechtung in resp. neben der Papille wegen der reichlichen Plexusbildung der Axencylinder nicht entscheiden; die anatomische Untersuchung stellt sie nur als sehr unwahrscheinlich hin. Leber hatte aus diesem Grunde mit Rücksicht auf die bei Centralscotom ophthalmoscopisch constatirte Verfärbung des macularwärts gerichteten Papillensectors die Fasern des Netzhautcentrums in den temporalen Abschnitt des intraocularen Sehnervenendes verlegt. Die anatomischen Untersuchungen von Samelsohn, Vossius und Nettleship bestätigen ebenso wie die meinige sogleich mitzutheilende, dass in der Papille keine Faserdurchflechtung stattfindet, indem das Papillomacularbündel aus der axialen (oder doch fast axialen) Lage, welche es im Opticus bei dessen Eintritt in die Orbita innehält, während seines Verlaufes durch dieselbe, allmählich die Peripheriefasern kreuzend, in die periphere Lage gelangt, welche es in Gestalt eines macularwärts gerichteten Sectors am intraocularen Ende einnimmt.

Dass aber auch die Fasern, welche zur intermediären Retinalzone gehen, eine

Durchflechtung mit den Peripheriefasern nicht benöthigen, indem sie im Opticuseintritte dem zu versorgenden Gebiete möglichst nahe, also in dem Theil der Peripherie des Sehnerven liegen, welchen die Basis des papillomacularen Sectors freilässt, beweist meines Erachtens ein von mir untersuchter, ebenfalls mitzutheilender Fall.

Der Scotomkranke Zopf, ein 45jähriger Arbeiter, dessen Sehnerven, Chiasma und Tractus ich untersuchte, wurde im hiesigen Hospital an Tabes behandelt und starb daselbst. Bei der ophthalmoscopischen Untersuchung durch die Decoloration der temporalen Papillenhälfte aufmerksam gemacht untersuchte ich, obgleich der Patient noch nicht über Sehstörung klagte, Gesichtsfeld und Sehschärfe. Mit jedem Auge wurde noch Schweigger 18 in 6 m gelesen, die Aussengrenzen der Gesichtsfelder waren völlig normal (Schema 3). Das Scotom war mit einfachen kleinen oder grössern Fabenfeldern erst nach längeren Versuchen, mit der Vergleichungsmethode dagegen sofort nachzuweisen. Die Fovea erkannte noch rothe und grüne Flächen von 2 mm Durchmesser in 12 Zoll, mit der Culminationsstelle dagegen wurden rothe und grüne Flächen von 10 mm Breite nicht mehr unterschieden. Die Grenze des gezeichneten Scotoms stellt die Linie dar, in welcher kleine Farbenfelder von 12 verschiedenen Richtungen her dem Centrum genähert, anfingen trübe nnd schmutzig zu erscheinen. Die peripheren Farbengrenzen hielten die Durchschnittsnorm inne. Während einer Beobachtungszeit von 5 Monaten wurden wiederholt die Prüfungsresultate controlirt. Bei der Section wurden die Bulbi, Optici und das die Tractus mit dem Chiasma tragende Gehirnstück in Müller'sche Lösung gelegt. Nach genügender Härtung, sorgfältiger Wässerung und Nachhärtung in Alcohol wurde die Untersuchung ausgeführt im Winter vorigen Jahres. Kurze Stücken der Optici, an welchen durch Einschnitte in die Duralscheide und durch Anätzen derselben mit Argentum nitricum die Gegenden markirt waren, bettete ich in Gummi ein, dünne von der Duralscheide befreite Scheiben mit Orientirungsschnitten in die Pialscheide versehen, klebte ich auf Kork und schnitt mit dem Microtom. Die letztere Methode empfiehlt sich besonders desshalb, weil sie das Material äusserst sparsam behandelt, und weil sie die Optici in situ lässt, gehalten durch die Duralscheide, indem man die letztere nur schlitzt und auseinanderzieht um die Scheibchen in gewissen Distanzen herauszuschneiden.

Messungen, welche über die Volumsabnahme des Opticus zu unterrichten haben, nahm ich in der Weise vor, dass ich den Umfang des Nerven mittelst einer umgebundenen feinen Schnur bestimmte. Eine Reihe von Messungen an unmittelbar neben einander liegenden Stellen ergab fast immer dasselbe Resultat; woraus zu schliessen, dass diese einfache Methode ganz zuverlässig ist und dass es zur Umfangs-

bestimmung gut gehärteter Sehnerven keiner complicirten Massnahmen bedarf wie der folgenden, die ich anfangs anwandte. Den Zug und Druck, welcher die Schnur um den Sehnerven wickelt, liess ich durch ein stets gleiches Gewicht ausüben und ausserdem liess ich nicht einen Fadenring sondern 5—10 Spiralen, welche dicht aneinander anschlossen, um den Opticus legen und dividirte die Länge der Schnur durch die Anzahl der Spiralen.

Die Volumsabnahme der Sehnerven war eine geringe. Während der Umfang des normalen Opticus eines Erwachsenen im Mittel aus mehreren Messungen in der gefässhaltigen Strecke 11,5 mm, in der gefässlosen Strecke 10,8 mm betrug, ergaben sich für die Circumferenz des Opticus Zopf in der gefässführenden Strecke 10 mm, in der gefässfreien 8,5 mm.

Die Schnitte wurden mit Alauncarmin, Picrocarmin, Hämatoxylin, Bismarkbraun, Anilinschwarz gefärbt. Bei schwachen Vergrösserungen geben ungefärbte in Glycerin untersuchte Schnitte völlig genügenden Aufschluss über die Verbreitung der Degeneration. Noch deutlicher allerdings werden die degenerirten durch Rarefaction der Nervenquerschnitte hellen Partien von den dunkeln normalen abgegrenzt durch die Einwirkung von Ueberosmiumsäure. Die Figuren sind zum Theil nach ungefärbten, zum Theil nach Ueberosmium-Präparaten mit dem Zeichenprisma entworfen und auf den Stein übertragen. Der gefässhaltige Querschnitt Figur I zeigt die Lage des degenerirten Papillomacularbündels dicht hinter dem Niveau der Sclerotica. Im Principe stimmt das Bild mit den von Samelsohn und Vossius geschilderten resp. gezeichneten völlig überein. Mit seiner Basis stösst der ungefähr dreieckige Degenerationsbezirk breit an die Pialscheide nach aussen und etwas nach unten, also in der Richtung nach der Macula lutea. Die Centralgefässe liegen in der Gegend wo man sich die Spitze des Dreieckes zu denken hätte; sie stossen nicht unmittelbar an degenerirte Bündel, sondern sind mit mehreren Lagen wohl erhaltener Fascikel umgeben. Mit diesen letztern schieben sich die Gefässe gewissermassen in die Spitze des Dreiecks ein und trennen so zwei sichelförmige Forsätze degenerirter Substanz, welche die Axialgefässe zu umfassen streben. Die Einhüllung der Gefässe in normale Bündel und eine ausgesprochene Tendenz zur Bildung der sichelförmigen Fortsätze erblickt man auch in der Samelsohn'schen Fig. 4 auf Taf. I. Im schönsten Einklang steht dies Verhalten der Gefässe mit der von Samelsohn (loc. cit. pag. 19) aufgestellten Theorie des Gefässeintrittes, wonach dieser Process von der Peripherie eine Gruppe normaler Fasern mit sich führend die Bündel der Papillomacularnerven aufrollt. Wenn es gelänge, grade einen Längsschnitt oder doch einen Schrägschnitt der

durchtretenden Arterie zu treffen, so müsste sich hier das degenerirte Bündel durch normale Fasergruppen in 2 Theile geschieden präsentiren. Nur für die Arterie können diese Vorstellungen vorläufig Geltung beanspruchen, weil die Vene meistens näher dem Bulbus austritt, wo das Arrangement der Fasern schon ein definitives geworden ist. Wenn die Gefässe sich einfach zwischen die Bündel schöben, so ist klar, sagt Samelsohn (p. 20), dass statt der geschilderten Verhältnisse sämmtliche Querschnitte die Gefässe excentrisch im Bereich des atrophischen Heerdes allerseits umgeben von atrophischen Bündeln zeigen müssten. Der fehlende Contact von Centralarterie und Papillomacularbündel ist auch von hohem klinischem Interesse; er lehrt, dass nicht ohne Weiteres die Erklärungsversuche gewisser Erscheinungen bei Centralscotom (z. B. der Culmination an einer bestimmten Stelle) auf die Gefässe recurriren darf.

Die Rarefaction der Nerven, so deutlich sie auch auf dem Querschnitte ausgesprochen ist, so klar sie auch das erkrankte Bündel unserm Auge demonstrirt, hat doch eine genügende Zahl von leitenden Elementen hinterlassen, welche die oben erwähnte relativ gute Sehschärfe ermöglicht und welche dem Fehlen eines absoluten Defectes im Scotome entspricht.

In meinem Falle taxire ich, während Samelsohn in dem seinigen die Ausdehnung des degenerirten Sectors auf „etwas weniger als $^1/_3$ des Flächeninhaltes des Querschnitts“ schätzt, auf circa $^1/_4$. Die Papillomacularfasern bilden also ungefähr den vierten Theil des ganzen Opticus während die von ihnen versorgte Netzhautpartie so klein ist, dass sie circa 40 mal in dem Gesammtareal der Retina Platz finden würde. Die hohe Anzahl der Fasern, welche zu dieser kleinen Stelle verlaufen, steht im Verhältniss zum functionellen Werth derselben. Wollte man genau die Höhe der Functionskraft der gesammten Netzhaut, so zu sagen das functionelle Gesammtgewicht der ganzen Fläche nach demjenigen Principe bestimmen, nach welchem wir sonst die Sehschärfe einzelner Punkte der Retina bezeichnen, so müsste man einen Berg modelliren, dessen Basis die zu einer Ebene ausgebreitete Netzhaut darstellt, dessen Spitze dem Punkte der höchsten Sehschärfe entspricht und dessen Seitenflächen abfallen proportional der Abnahme der peripherischen Sehschärfe, welche man durch möglichst zahlreiche Coordinaten darstellt; der Cubikinhalt des Berges würde durch Wägung bestimmt. Das Gesammtgewicht liesse sich vergleichen mit dem Gewicht der die Papillomacularzone bedeckenden, herausgeschnittenen Modelirmasse und so das Verhältniss der physiologischen Dignität der Scotomzone zur Dignität der Peripherie, wenigstens in Bezug auf die Sehschärfe, genau feststellen.

Eine ungefähre Vorstellung von diesem Verhältniss wird man schon durch

eine einfachere Berechnung gewinnen können. Zu dem Zwecke habe ich das Gesichtsfeld in eine bedeutende Anzahl Quadrate eingetheilt und in die Mitte jedes Quadrates die der Localität entsprechende, durchschnittliche Sehschärfe eingetragen. Bezeichne ich die Sehschärfe der Fovea mit der Zahl 100, so würden die äussersten Quadrate der Peripherie etwa die Ziffer 0,5 zu führen haben, denn eine Sehschärfe von $^1/_{200}$ habe ich in meinen mit Dr. Becker vorgenommenen Untersuchungen noch dicht an den Gesichtsfeldsgrenzen gefunden. Die Summe der Zahlen, welche die Scotomzone bedecken, stellt nun ungefähr den 4. Theil der Summe aller Ziffern dar welche, in gleichen Abständen von einander befindlich, die Gesammtsehschärfe der Retina ausdrücken. Das Princip wird veranschaulicht durch Schema 4, welches die Anwendung desselben auf die Scotomzone allein darstellt. Während also im Raume die Papillomacularzone nur circa den 40. bis 50. Theil der Retina beträgt, ist ihr so zu sagen funktionelles Gewicht auf $^1/_4$ des Gesammtgewichtes der Netzhaut zu veranschlagen. Da die Sehschärfe (die Distinctionskraft eines Bezirkes) abgesehen von der feinen Organisation der Endapparate, hauptsächlich abhängt von der Zahl der Nervenfasern, welche den Bezirk versorgen, so ist die sich ergebende Harmonie des erwähnten anatomischen und des physiologischen Schätzungsresultates höchst interessant.

Schema 4 veranschaulicht die Berechnung der Sehschärfen für die Scotomzone speciell. Die Ziffern, welche die Macula bedecken, ergeben circa die Summe 1700, diejenigen des übrig bleibenden Scotombezirks betragen circa 2000. Demnach würde die Grösse des Faserbündels, welche sich von den nichtmacularen Fasern des Opticus abzweigt und sich mit dem macularen Bündel (zum Papillomacularbündel) vereinigt, derjenigen des rein macularen ungefähr gleich sein.

Der Orientirungsschnitt O in Fig. I, welche die Schnittfläche des linken Opticus (cerebrales Stück) von vorn gesehen darstellt, ist grade nach oben gerichtet. Demnach liegt die Basis des Atrophischen Sectors nicht rein temporal, sondern etwas nach unten. Diese Lage constatirte auch Vossius; sie entspricht der Tieferstellung der Fovea insofern, als eine Linie von den Centralgefässen durch die Mitte der Basis des Sectors gezogen ungefähr die Fovea treffen möchte. Wenn die Theorie Samelsohns sich bestätigt, dass der Eintritt der vasa centralia retinae bei der Decentration des Papillomacularbündels mitwirkt, so müsste man stets die genannten Gefässe aussen, aussen unten oder unten in den Opticus eintretend finden. Nun aber zwingt uns die Entwicklungsgeschichte, welche lehrt, dass das gefässbildende Bindegewebe sich ebenso wie das glaskörperbildende in den fötalen Augenspalt einlegt, die Eintrittsstelle der vasa centralia, wenn wir überhaupt eine Regelmässigkeit annehmen, unten innen zu

erwarten, da wir doch die Lage der fötalen Spalte von den regelmässig nach unten innen liegenden Uvealcolobomen her sicher kennen. Von diesem Standpunkte aus sind Bedenken gegen die erwähnte Samelsohn'sche Deduction gerechtfertigt.

Die Decentration findet in Samelsohn's Fall vom foramen opticum an allmählig statt, die Wirkung des Gefässeintritts zeigt sich nur insofern deutlich, als jenseits desselben plötzlich die Lage des Bündels eine völlig ausgesprochen periphere ist. Ob man annehmen darf, dass die Gefässanlage allein die Ursache der Decentration ist — indem man die allmählige Ablenkung zu dem allmähligen Verstreichen der cerebralwärts vom Gefässeintritt gelegenen Strecke der Sehnervenrinne in Beziehung setzt (Samelsohn pag. 38) — oder ob dem Gefässeintritt nur die brüske Ablenkung der Fasern in die definitive Lage hinein zuzuschreiben ist — indem man für die allmählige Decentration auf dem Wege vom foramen opticum bis zum Gefässeintritt noch andere Gründe für möglich erachtet — hierüber muss die Entscheidung noch suspendirt werden.

In den Fällen von Vossius und mir biegt das Papillomacularbündel im gefässfreien Theil des orbitalen Opticus entschieden schneller aus der Axe heraus als in dem Falle von Samelsohn, so dass es schon dicht vor dem canalis opticus sich ähnlich gelagert zeigt wie in der Samelsohn'schen Figur 3, Taf. II, welche den Querschnitt unmittelbar vor dem Gefässeintritt darstellt. In meinem Falle kann ich ein Bild wie Fig. 2 Samelsohn's von den orbitalen Sehnerven überhaupt nicht gewinnen, ja es scheint das viel besprochene Bündel mir schon im Canalis opticus deutlich und selbst im vordersten Theil des platten ovalen intracraniellen Stückes eine Spur temporalwärts decentrirt zu sein.

Meine Figur II ist einem Querschnitt aus der Mitte des gefässlosen orbitalen Opticus entnommen; sie muss um circa 45 Grad im Sinne des Uhrzeigers gedreht werden, um den Anblick der nach vorn zeigenden frontalen Schnittfläche des linken Opticus genau wiederzugeben. Der Orientirungsschnitt in der Pialscheide kennzeichnet den obern äussern Quadranten, die lange Axe des deutlich ovalen Querschnittes muss anstatt mit dem innern, mit dem äussern Ende tiefer stehen. Die degenerirte Gruppe, ungefähr mondsichelförmig gestaltet, erreicht mit ihrer Convexität den temporalen Rand des Sehnerven etwas nach unten von der horizontalen. Der untere Quadrant der lateralen Hälfte des Nerven enthält also einen um ein geringes grösseren Theil des Papillomacularbündels, als der obere Quadrant.

Genau in der Axe liegend zeigt sich in meinem Falle das degenerirte Bündel erst in der Mitte des intracraniellen Sehnervenabschnitts. Auf dem Querschnitt,

welchen meine Figur III (in schwächerer Vergrösserung) darstellt, und welcher dem intracraniellen Stück unmittelbar vor dem Eintritt in den Canal entnommen ist, scheint mir die Neigung des papillomacularen Bündels, nach aussen unten abzulenken, schon angedeutet. Der Orientirungsschnitt (i) kennzeichnet den innern Rand des platten ovalen Sehnerven. Die dorsale Fläche ist convex; die untere mehr concave lässt 3 lobi hervortreten. In den rechts gelegenen temporalen lobus scheint mir die rarificirte Partie weiter hineinzuragen als in den links gelegenen nasalen.

Auf der kurzen vom Rande des canalis opticus bis zum Chiasma circa 10 mm messenden intracraniellen Strecke vollzieht sich eine merkliche Aenderung der Querschnittsfigur (S. Schema 5, 6, 7), indem das Bündel, welches dem lateralen Rande genähert ist, zum Zweck der Kreuzung des grössten Theiles seiner Fasern in der dorsalen Chiasmahälfte, nach oben und innen strebt. Unbedingt zu erwarten wäre freilich dicht vor dem Chiasma eine starke Annäherung des degenerirten Bündels an den medialen Rand des Opticus nicht: Nothwendig ist nur, dass der grössere Theil des Papillomacularbündels, welcher selbst im Canalis opticus noch in der temporalen Hälfte des Opticus liegt, unmittelbar vor dem Chiasma in der nasalen Hälfte des Nerven verläuft. Dies wäre auch dadurch zu erreichen, dass das besagte Bündel in der medialen Hälfte des Nerven an Dicke zunähme statt an Breite. Meine Präparate scheinen in der That eine Annäherung der degenerirten Bündelgruppe an den medialen Rand des Nerven darzuthun. Unbedingt klar ist aber die Neigung des Papillomacularbündels, den dorsalen Rand des Sehnerven zu erreichen. Ein Querschnitt (s. Schematische Figur 7) unmittelbar vor dem Chiasma dem Opticus entnommen ist nierenförmig. Von dem ventralen hilus aus strahlen Bindegewebssepta, welche die Gefässe einführen, radiär in das Parenchym. Ein hervorstechend breiter Bindegewebszug kennzeichnet den medialen Rand des Querschnittes. Der obern Hälfte dieses Randes hat sich das Papillomacularbündel genähert, während es von der untern Hälfte des temporalen Randes sich entfernt hat.

Das Papillomacularbündel im Chiasma.

Wenn uns nur die Resultate rein anatomischer Untersuchungen über das normale Chiasma zur Verfügung ständen, wir wüssten heute noch nicht, ob Total- oder Partial-Kreuzung stattfindet. Aufzulösen diesen gordischen Knoten ist unmöglich. Experimentatoren und Kliniker haben ihn durchhauen mit scharfsinnigen Beweisführungen und schlagenden Thatsachen. Eine ungefähre Vorstellung von der Gruppirung der Bündel auf dem Querschnitt des Chiasma können wir uns nach den

Schilderungen und Zeichnungen von Stilling (Untersuchungen über den Bau der optischen Centralorgane, Kassel und Berlin 1882), bilden.

In einem Frontalschnitt durch die Mitte des Chiasma (s. Schema 8) würden den concavlinsenartig gestalteten Kern die gekreuzten Fasern darstellen. Die ungekreuzten Gruppen bilden die Mondsicheln, welche den Kern zum Theil umfassen. Die fasciculi noncruciati liegen mit sehr grosser Oberfläche zu Tage, die gekreuzten Fasern dagegen sind völlig eingehüllt. Denn die ventrale Concavität des Kernes wird ausgefüllt durch die commissura posterior, die dorsale durch die commissura anterior (wenigstens nach Stilling s. unten). Ueber den Commissurafasern, welche sich mit ihren convexen Bögen weit über das Chiasma hin erstrecken, liegen wieder oben sowohl als unten die von der Gehirnbasis zum Sehnerven ziehenden Fasern. Den schmalen Querschnitt der Commissura ansata würden wir in der Medianlinie der Unterfläche erblicken.

Die ungekreuzten Fascikel lassen sich nicht so scharf sondern von den gekreuzten, es werden jedenfalls in den von Stilling abpräparirten Hohlrinnen auch gekreuzte Fasern enthalten sein. Hieraus mag sich die wiederholte Angabe Stillings erklären, dass die ungekreuzten Fascikel voluminöser seien, als die gekreuzten. Ich lasse desshalb in dem Schema 8 den Umriss der gekreuzten Gruppe jederseits in die Gruppe der ungekreuzten Fasern übergreifen.

Da entsprechend der Ausdehnung des paracentralen Scotoms von dem degenerirten Faserbündel ungefähr $^2/_3$ dem gekreuzten Fascikel angehören müssen, so werden wir, besonders wenn beide Sehnerven wie in meinem Falle, in gleichem Grade und in gleicher Ausdehnung erkrankt sind, den Befund im Chiasma a priori insofern construiren können, als wir in dem Kern desselben die ausgedehnteste Degeneration zu erwarten haben. Die anatomische Untersuchung bestätigt diese Voraussetzung. Ob aber von dem Chiasmakern mehr die Mitte, die untere Hälfte oder die obere ergriffen sein wird, darüber können wir nichts von vornherein vermuthen.

Vossius lehrt, dass es die obere, dorsale Hälfte des Kernes ist, in welcher wir das Papillomacularbündel wiederfinden. Mein Befund stimmt mit dem von Vossius geschilderten und bildlich dargestellten in erfreulichster Weise überein. Ich zerlegte das Chiasma, welches an Breite kaum merklich — es mass in seiner Mitte 13 mm — an Höhe dagegen sehr deutlich — der verticale Durchmesser betrug 3,3 mm — verloren hatte, nach Gummieinbettung in circa 130 genau frontal gerichtete Schnitte. Einigermassen klar zeigen schon die ungefärbten Präparate die Gruppirung der völlig degenerirten, der völlig erhaltenen und der theilweise degenerirten Fasergebiete,

besonders schöne Bilder lieferte aber die Färbung mittelst Ueberosmiumsäure. Zur Veranschaulichung mögen die 3 schematischen Figuren 9. 10. 11 dienen, welche etwa, von vorn gerechnet, Schnitt No. 10, 60 und 120 entsprechen. Vor allem fällt in die Augen das wohlverborgene Lager des Papillomacularbündels. Links und rechts ist es durch die Hohlrinnen, des ungekreuzten, zum grössten Theil intakten Fascikels, ventral durch den erhaltenen breiten Streifen gekreuzter Fasergruppen geschützt. Dorsalwärts erreicht es fast die Peripherie des Chiasma; hier überlagert aber die Gehirnbasis das Faserbündel, welches die wichtigste Stelle unsrer Netzhaut versorgt. Freilich können grade die auflagernden Theile der Hirnbasis (besonders der Recessus opticus) unserm Faserbündel Gefahr bringen.

Bekannt sind innige Beziehungen vom Paracentralscotom zur temporalen Hemianopie. Förster (Gräfe-Sämisch VII, 116) hat „Fälle durch eine Reihe von Jahren beobachtet, bei denen die mediale Hemiopie begann mit einem kleinen negativen centralen Scotom auf jedem Auge. Diese Scotome lagerten dicht nach aussen von den Fixationspunkten. Nach und nach vergrösserten sie sich und umfassten endlich die ganzen temporalen Hälften des Gesichtsfeldes". Diese Störungen lassen sich erklären aus einer Chiasmaerkrankung, welche von dem Recessus opticus ausgehend zuerst die Papillomacularfasern allein ergreift, dann die übrigen gekreuzten Faserbündel.

Andrerseits kann beim Rückgang typischer Hemianopia temporalis ein letzter kleiner Rest von Gesichtsfeldsdefect in Gestalt eines paracentralen Scotoms längere Zeit bestehen bleiben. So beschreibt Treitel (Arch. f. Augenheilk. v. Knapp und Hirschberg X, p. 460) „temporale, durch scharfe Abgrenzung ausgezeichnete und mit beiderseitiger Herabsetzung der centralen Sehschärfe verbundene Hemianopie, welche bis auf 2 symmetrische temporalwärts vom Fixirpunkt sich ausdehnende paracentrale Scotome („inselförmige, partielle, temporale Hemianopie") verschwindet". Hier müsste ein Erklärungsversuch in erster Linie an einen vom Recessus oder dessen Umgegend ausgegangenen Process denken, welcher langsam in derselben Richtung zurückweicht. Die Diagnose des Ausgangspunktes einer Chiasmaerkrankung könnte demnach durch die jetzt gewonnene Kenntniss von der Lage des Papillomacularbündels vielleicht verfeinert werden. Es wird um so eher möglich sein von oben das Chiasma bedrängende pathologische Heerde zu unterscheiden von den die Ventralfläche, den vordern und den hintern Winkel in Mitleidenschaft ziehenden, als eine schädigende Einwirkung wegen der beträchtlichen Ausdehnung des Papillomacularbündels längere Zeit auf dasselbe einwirken und doch dabei dem Arzte immer dieselben charakteristischen circumscriptum Störungen als diagnostische Handhabe bieten kann.

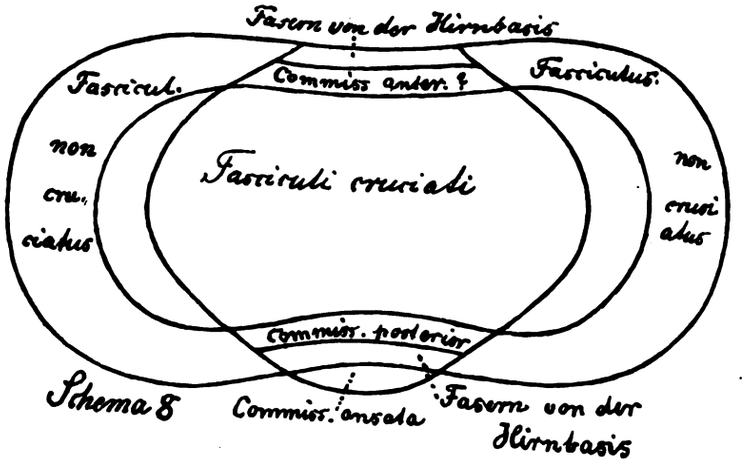

Schema 8

Schema 9

Schema 10.

Schema 11.

Schema 12. Chiasma bei einseitigem Scotom.

Man ist leicht versucht, die Quelle der paracentralen Scotome überhaupt im Chiasma zu muthmassen. Aber die Untersuchungen von Samelsohn und Vossius lehren, dass diejenigen Scotome, welche der Kliniker bisher auf eine supponirte retrobulbäre Neuritis zurückführte, einer Entzündung des orbitalen Nerven ihre Entstehung verdanken. Secundäre Atrophie des Papillomacularbündels kann bis in das Chiasma und die Tractus hinaufsteigen wie im Falle von Vossius. Dass in dem Samelsohn'schen, trotz der mehrjährigen Dauer des Leidens keine Spur ascendirender Atrophie nachzuweisen war, sondern nur descendirende, ist sehr wunderbar, da die Neigung zu ascendirender Atrophie im Opticus, wie auch Purtscher (Arch. f. Ophth. XXVI, 2) betont, sonst sehr ausgesprochen zu sein pflegt. Das öfter beobachtete, bei Frauen gradezu die Norm bildende rein einseitige Vorkommen dieser Scotome, war vor der anatomischen Entdeckung des Krankheitssitzes schon ein zwingender Grund, das Leiden in den Sehnerven zu verlegen. Allenfalls dürfte man sich die Intoxicationsscotome vom Dorsaltheil des Chiasma ausgehend denken, weil sie nicht monolateral beobachtet werden oder richtiger ausgedrückt, weil einem monolateralen Scotom nach unserm heutigen Standpunkte ein intoxicatorischer Ursprung nicht zugeschrieben werden darf. Unwahrscheinlich ist aber die Annahme einer primären Chiasmaerkrankung desshalb, weil in einzelnen Fällen sehr beträchtliche Differenz in dem Grade der beiderseitigen Sehschwäche und Farbensinnstörung constatirt wird.

Die dorsale Lage wird vom Papillomacularbündel, wie die 3 Schemata demonstriren, durch das ganze Chiasma innegehalten, sie lässt sich sogar im Anfangsstück der beiden Tractus noch nachweisen. Die höchste Höhe erreicht das Faserbündel in der vordern Hälfte des Chiasma; es strebt also in gewissermassen grader Richtung von den intraocularen Opticusenden, wo es fast die lateralen untern Quadranten einnimmt, bis zur Mitte des Chiasma, wo es fast den medialen obern Quadranten der beiden sagittal getheilten Chiasmahälften occupirt. Dann sinkt es und erreicht circa 5 mm hinter dem Chiasma die Mitte der Tractus zwischen deren oberer und unterer Peripherie, wobei es jedoch den medialen, in die Gehirnmasse eingefügten Rand nicht wieder verlässt.

Soweit ist der Befund leicht zu verstehen. Schwieriger ist die eigenthümliche Configuration des atrophischen Bezirkes auf den Querschnitten zu erkären. Schema 9 zeigt 2 ovaläre Bezirke, welche an Gestalt dem Papillomacularbündel im intracraniellen Opticus gleichen, deren lange Axe jedoch nach innen unten geneigt ist. Sie stehen im Begriff, unter einer dunkelgefärbten, aus theils quer — theils längs geschnittenen Fasern bestehenden Schicht a zusammen zu fliessen; nur eine von spärlichen feinen Faserkreuzen gebildete Raphe trennt sie noch.

Im 10. und 11. Schema sind 3 Bezirke zu unterscheiden, indem vom lateralen Theil des confluirten Hauptbezirks jederseits durch längsverlaufende nach unten und medial convergirende Faserzüge ein Stück abgeschnitten wurde. Die abgetrennten Bezirke bilden den hellen Kern der lateralen Anschwellungen des Chiasma; sie scheinen in dessen hinterem Drittel an Ausdehnung zu gewinnen in demselben Masse, wie die rein dorsale Zone abnimmt. Sicher wird der atrophische Gesammtbezirk in Schema 11 schmäler und dafür höher; er nähert sich dadurch dem ventralen Rande des Querschnittes, ohne sich vom dorsalen zu entfernen.

In Schema 9 entspricht die oberste dünne aus sehr dunkeln Faserquerschnitten bestehende Lage zum Theil der Commissura ansata zum Theil von der Hirnbasis auf das Chiasma tretenden Fasern. [Ob auch die Commissura anterior, welche nach Stilling mit ihrem convexen Bogen weithin die Dorsalfläche des Chiasma überziehen soll, an der Bildung dieser Schicht betheiligt ist?]

Die zarten längsgeschnittenen Fasern, welche die Raphe bilden zwischen den beiden atrophischen Bezirken entsprechen denjenigen nicht atrophischen Nervenbündeln, welche als dünne Schicht unmittelbar vor dem Chiasma im intracraniellen Stück des Opticus den medialen Rand des Papillomacularbündels noch bedeckten, und welche vor dem letztern zur Kreuzung kommen müssen.

Die in Schema 10 und 11 vom Hauptbezirk 2 atrophische Areale abschneidenden Fasern sind jedenfalls die Fortsetzung derjenigen Nervenbündel, welche im intracraniellen Stück dorsal vom Papillomacularbündel liegen und dem gekreuzten Fascikel angehören. Da das Papillomacularbündel schon vorn im Chiasma an dessen Dorsalfläche anstösst, so müssen diese Fasern schnell ventralwärts streben.

Wie sind aber die 3 Bezirke in Schema 10 und 11 zu bezeichnen? Speciell: Wie verhalten sich dieselben zu dem ungekreuzten und zu dem gekreuzten Theil des Papillomacularbündels?

Wenn im Chiasma nur eine einfache Faserkreuzung bestände, so wären die Verhältnisse noch relativ einfach.

Die Serienfrontalschnitte der Chiasmen von Fällen lange Zeit bestehender monolateraler Opticusatrophie lehren uns aber noch eine zweite Kreuzung. Es kreuzen sich 1. die beiden fasciculi cruciati von links vorn nach rechts hinten und umgekehrt, und zugleich kreuzen 2. die fasciculi laterales die fasciculi cruciati in der Richtung von vorn unten nach hinten oben. Die von Stilling beschriebenen, aus ungekreuzten Fasern componirten Hohlrinnen muss man sich, je weiter nach hinten, um so mehr auf die Dorsalfläche des Chiasma hinaufgeschoben vorstellen: Vorn liegen die beiden

Fascikel ungefähr neben einander, hinten liegt der gekreuzte zum grössten Theil unten, der ungekreuzte zum grössten Theil oben.

Das degenerirte Papillomacularbündel, von welchem 2 Dritttheile dem fasciculus cruciatus angehören, zeigen auch die Figuren 10 und 11 deutlich ventralwärts gesenkt, während sich der dunkle Rand des wohlerhaltenen grössten Theils vom Fasciculus lateralis nach der dorsalen Mittellinie hinschiebt.

Eine 3. Kreuzung (2. Ranges) findet übrigens noch statt, indem diejenigen gekreuzten Fasern, welche nicht dem Papillomacularbündel angehören, schneller in die Tiefe (ventralwärts) ziehen, als das genannte Bündel, welches ja immerhin in der dorsalen Hälfte des Chiasma verharrt.

Die Entscheidung darüber, ob die abgetrennten Inseln der atrophischen Substanz die gekreuzten oder die ungekreuzten Fasern führen, müsste die Autopsie eines Falles von einseitigem Scotom (s. Schema 12) herbeiführen. Fände man auf Frontalschnitten in der Richtung von vorn nach hinten immer deutlicher werdend auf der gesunden Seite die Insel auftreten so wäre deren Zugehörigkeit zum Fasciculus cruciatus zweifellos. Allerdings lägen, wenn im vorliegenden Falle beide Inseln die gekreuzten Fasern führten, schliesslich Kreuzungsfasern weiter lateral als ungekreuzte Fasern; aber von grösserer Wichtigkeit ist hier das Streben nach der unteren ventralen Fläche und die Lagerung unter dem ungekreuzten Bündelantheil.

Ganz besonders wahrscheinlich wird unsre Annahme bezüglich der Inseln, wenn man sich vorstellt, dass in einem Falle von monolateralem Scotom die Insel auf der kranken Seite aufträte, weil dann ja die gekreuzte Fasergruppe zur andern Seite nach oben ziehen müsste, während doch die Senkung der gekreuzten Gruppen von vorn oben nach hinten unten als sichergestellt betrachtet werden muss.

Jede atrophische Insel erhält also ihre Fasern von der andern Seite, die ungekreuzte Faserlage des Papillomacularbündels nähert sich der Medianlinie, gewissermassen gedrängt von der auf den Dorsaltheil des Chiasma sich schiebenden Rinde, welche aus den ungekreuzten Fasern der Netzhautperipherie besteht.

In Schema 11 enthält natürlich der confluirte dorsale Bezirk immer noch Kreuzungsfasern. Theilt man ihn in 3 Segmente, so würden etwa die beiden lateralen die ungekreuzten Fasern und das mediane die gekreuzten Fasern führen. Wenn ich recht sehe, enthalten die beiden lateralen Segmente bei starker Vergrösserung etwas mehr eingestreute quergeschnittene Nervenfasern, als die lateralen den ungekreuzten Fascikeln sehr nahen Enden der beiden Inseln. Dies würde sehr sprechen für die hier versuchte Deutung der Configuration der Degenerationsgebiete.

Das Papillomacularbündel im Tractus.

Den engen Anschluss an die Gehirnsubstanz, welchen es im Chiasma erreichte, giebt das Papillomaculàrbündel nicht wieder auf. Im Tractus bildet es ebenso wie im Chiasma das Mark, welches an den Rand stösst da, wo der Tractus mit dem Gehirn verwachsen ist.

Im Chiasma lagerte sich der gekreuzte Theil des Scotombündels gegen die untere und theilweis gegen die äussere Fläche des ungekreuzten, von diesen Flächen nur getrennt durch eine dünne Lage nicht atrophischer Fasern: Im Tractus finden wir beide Gruppen untrennbar zusammengeflossen. Die Figur IV zeigt nur einen wohlbegrenzten Degenerationsheerd im Tractus und die Schemata 13 und 14 veranschaulichen die Entstehung desselben.

Wir können nun annehmen, dass der gekreuzte Fascikelantheil ebenfalls unten und aussen dem ungekreuzten anliegt, während nur der letztere den unmittelbaren Contact mit dem Gehirn unterhält. (— So würden von der Gehirnbasis zum Opticus ziehende Fasern, welche als im Chiasma ungekreuzte betrachtet werden, auch im Tractus direct sich dem ungekreuzten Fascikel wie im Chiasma, beimischen können. —) Natürlich müssten wir hierbei von der Vorstellung ausgehen, dass im Tractus nicht die beiderseitigen Opticusfasern von identischen Punkten der Netzhaut, sondern Fasergruppen von identischen Bezirken der Retina neben einander liegen, das heisst: dass sich im Tractus nicht je eine Faser der rechten neben je einer Faser der linken Netzhaut befände, sondern dass ein kleines Bündel von Fasern des rechten neben einem kleinen Bündel von Fasern des linken Auges verliefe.

Purtscher (Arch. f. Ophth. XXVI, 2) fand, die Resultate von Guddens (Arch. f. Ophth. XXV, 1. 4) bestätigend, bei 6 Fällen einseitiger Opticusatrophie, dass im Tractus das gekreuzte Bündel mehr peripherisch und nach unten, das ungekreuzte (welches oben von der Commissura inferior zum Theil bedeckt ist), mehr central liegt und medianwärts an die Gehirnsubstanz anstösst. Bei einer solchen Configuration der Fascikel ist die Contactfläche beider eine möglichst ausgedehnte. So könnten kleine identische Fasergruppen der rechten neben solchen der linken Netzhaut liegen, und dabei doch die beiden Fascikel einigermassen gesondert verlaufen. Diese Anschauung von der Fascikelgruppirung (für welche sehr entschieden die Abbildungen v. Guddens im Arch. f. Ophth. XXV, 4 Tafel IV. Fig. 3 und 5, und deren Beschreibung pag. 240 sprechen), hält sozusagen die Mitte inne zwischen derjenigen Anschauung, wonach die beiderseitigen Fasern im Tractus sich so innig mischen, dass eine dem rechten Opticus entstammende zwischen zwei vom linken Sehnerven kommenden Fasern

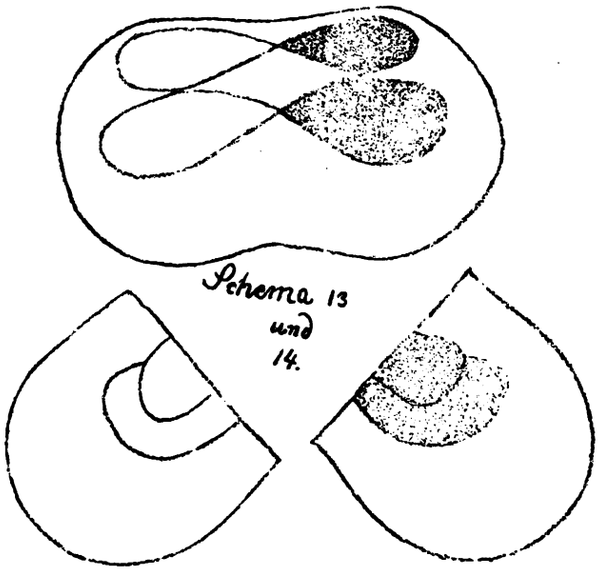

Schema 13 und 14.

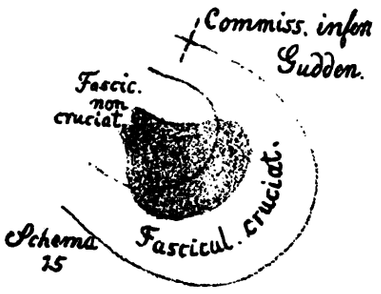

Schema 15

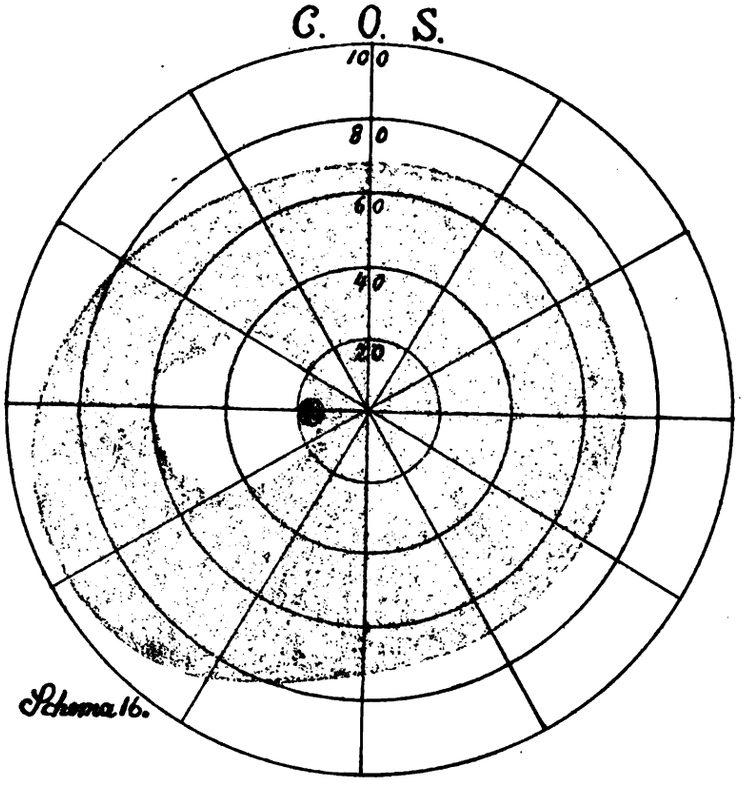

Schema 16.

verläuft, und derjenigen Annahme, wonach die beiden Fascikel scharf getrennt verlaufen. Der ersteren Anschauung widersprechen die Resultate der sämmtlichen Untersuchungen von einseitiger Opticusatrophie, welche doch darin übereinstimmen, dass sie alle einen deutlich begrenzten, im rechten Tractus anders als im linken gelagerten Heerd von completer Atrophie nachgewiesen haben. Denn wenn besagtes Faserarrangement bestände, so müssten beide Tractusquerschnitte gleichmässig rarificirt und nur in dem einen, auf Seite des gesunden Auges liegenden Tractus ein winziger völlig atrophischer Bezirk gefunden werden, welcher die Fasern des unwesentlichen, der binocularen Deckung nicht unterliegenden äussersten temporalen Gesichtsfeldrandes beherbergt.

Eine absolute Sonderung der beiden Fascikel verträgt sich wiederum nicht mit unseren Beobachtungen kleinerer identischer Defecte, welche hervorgerufen wurden durch Druck oder andere auf einen beschränkten Theil des Tractus wirkende Schädlichkeiten. Wären beide Fascikel entschieden von einander getrennt (etwa in der Art, dass der gekrenzte nur unten, der ungekreuzte nur oben im Tractus läge), so könnte eine ganz beträchtliche Läsion eines Tractus eventuell blos einseitigen Gesichtsfelddefect verursachen. Zum mindesten widerspricht dies den allgemein geltenden Anschauungen, wärend wir zugeben, dass die hemianopischen partiellen Defecte — auch abgesehen von dem monocularen ungedeckten temporalen Gesichtsfeldsrand — nicht absolut congruent zu sein brauchen. Dies aber spricht für die Wahrscheinlichkeit der hier vertretenen Anschauung von der Gruppirung der Fascikel.

Denkbar wäre noch eine Möglichkeit: Es könnten allein die Fasern der Maculae luteae beider Augen in jedem Tractus innig verflochten sein, so dass rechtsseitige und linksseitige alternirten, während die Nerven der peripherischen Netzhautzonen nur bündelweis an einanderlägen.

Wie dem auch sei, unzweifelhaft zeigt mein Fall in beiden Tractus übereinstimmend eine *centrische Lage des Papillomacularbündels*, centrisch insofern als die freie Peripherie des Truncus nirgends von demselben erreicht wird. In jedem Tractus ist nur ein atrophischer Bezirk vorhanden. Derselbe ist recht deutlich abgegrenzt; von einer Trennung in 2 Bezirke ist auch keine Andeutung zu erblicken (s. Fig. IV). Wie erwähnt, liegt in unmittelbarer Nähe des Chiasma der Heerd noch leicht dorsal (Fig. IV). In der Mitte zwischen Chiasma und Rand des Grosshirnschenkels nimmt er die Mitte ein zwischen oberer und unterer Peripherie des Tractus.

So erfreulich die Uebereinstimmung ist, welche der Befund von Vossius mit dem meinigen im intracraniellen Opticus und besonders im Chiasma zeigt, um so

schwieriger ist die Differenz zu deuten, welche die Querschnittsbilder der Tractus von den beiden bisher allein zur Autopsie gelangten Fällen aufweisen. Vossius macht uns durch Wort und Bild mit einem zweiten an der äussersten ventralen Peripherie gelegenen Degenerationsheerd bekannt. Derselbe liegt weit von dem an Lage und Gestalt dem meinigen auffallend ähnlichen Hauptheerde. Der genannte Autor erklärt den Befund aus der Beobachtung, dass die Macula sowohl von Fasern des gekreuzten wie des nicht gekreuzten Fasciculus versorgt werden müsse. Gegen diese Erklärung hätte ich auch ohne Bekanntschaft mit den Ergebnissen meiner Untersuchungen, folgende Zweifel nicht unterdrücken können. Gesetzt, die Macula wäre ausschliesslich erkrankt, das Scotom also ein wirklich centrales (pericentrisches) gewesen, so müssten, wenn wir getrennte Lage der degenerirten beiden Fascikeltheile im Tractus annehmen — gleichviel ob diese beiden die ganze Macula, Faser mit Faser alternirend, oder jeder genau die halbe senkrecht durch die fovea geschnittene Macula, versorgen — die zwei getrennten Degenerationsheerde im Tractus völlig gleiche Grösse haben.

Der peripherische Heerd ist bedeutend kleiner, als der centrische. Er darf aber nicht nur kleiner, als der letztgenannte, im Gegentheil, er muss grösser sein, wenn er dem fasciculus cruciatus angehören soll, und wenn das Scotom ein typisches paracentrales darstellt: Denn bei einem solchen erkrankt eine viel grössere (doppelte) Anzahl von Nervenfasern des gekreuzten als des ungekreuzten Fascikels, selbst im Falle dass das Scotom nicht den blinden Fleck erreicht, sondern etwa nur vom Fixirpunkt bis 8 Grad temporalwärts reichte. Die Möglichkeit ist zwar nicht von der Hand zu weisen, dass im Falle Vossius das Scotom, von welchem leider keine genaue Gesichtsfeldzeichnung vorlag, ganz ausserordentlich atypisch gestaltet und in die nasale Gesichtsfeldhäfte weit hineinragend gewesen wäre, und dass es hierdurch das Ueberwiegen des centralen Heerdes (des ungekreuzten) über den peripheren (gekreuzten) bedingte, aber wahrscheinlich ist diese Annahme nicht im mindesten, weil der sonstige Befund im Opticus und Chiasma mit dem Samelsohn'schen und dem meinigen, von welchen das Gesichtsfeld genau bekannt war, schön harmonirt. Betrachtet man den in Fig. 1, Taf. VI von Vossius gegebenen Längsschnitt des Sehnerveneintrittes, so sieht man den unmittelbar an die Papillomacularzone grenzenden peripheren Streifen des Opticus besonders auffällig atrophisch degenerirt. Dieser Streifen versorgt doch wohl die zwischen Macula und Papille gelegene Netzhautstrecke, während die eigentlichen Maculafasern mehr axial gelegen zu denken sind.

Sollte aber doch das Scotom atypischer Weise in die nasale Gesichtsfeldhälfte sehr weit hinübergegriffen haben, dann enthielte wieder der Tractusquerschnitt auch

viele atrophische Fasern, welche nicht maculare, auch nicht papillomaculare, sondern schon bedenklich peripherische Netzhautfasern sind.

Leider fehlte dem Vossius'schen Material der andere Tractus, welcher zum Vergleich dienen könnte. In meinem Falle habe ich beide Tractus an sechs verschiedenen Stellen geschnitten und sehr sorgfältig nach Kenntnissnahme der Mittheilung von Vossius wiederholt die gut gelungenen sehr significanten Osmiumpräparate, welche die minimalste Atrophie sofort manifestiren würden, durchforscht. Auf beiden Augen meines Falles war das Scotom genau perimetrirt; nach der Ausdehnung desselben und gemäss seiner Culmination zwischen Fixationspunkt und blindem Fleck musste der gekreuzte Fascikel viel ausgedehnter erkrankt sein, als der ungekreuzte.

Wenn in erster Linie der Grössenunterschied der von Vossius geschilderten Heerde gegen die Deutung dieses Autors spricht, so ist ferner die relative Lage derselben auf dem Querschnitte mindestens auffällig. So weit von einander entfernt dürfen wir uns doch die Fasern identischer Netzhautbezirke im Tractus nicht verlaufend vorstellen. Wozu dann im Chiasma der wunderbar complicirte Faseraustausch, wenn doch noch im Tractus 2 Nervenbahnen, welche einem einzigen bestimmten Bezirke des Hirncentrums zustreben, so weit von einander liegen?

Ich nehme an — und mein Befund zwingt mich, anzunehmen — dass die im Tractus verschmolzenen 2 Bündel sich so aneinander gelegt haben wie es sich im Chiasma vorbereitete: das grössere gekreuzte Scotombündel umlagert nach unten und aussen das ungekreuzte. Stellt man sich die Gruppirung der Fascikel so vor wie Schema 15 zeigt, dann läge einerseits der ungekreuzte central, der gekreuzte mehr peripher, andrerseits auch das gemischte Papillomacularbündel in der Mitte der beiden Fascikel und des Tractus überhaupt. Der gekreuzte Theil des genannten Bündels umfasste breit dessen ungekreuzten Theil. Von der Oberfläche des ungekreuzten Gesammtfascikels liesse ferner die Commissura inferior noch genug übrig, um ausgedehnte Berührung mit dem gekreuzten Gesammtfascikel zu ermöglichen.

Vorläufig steht in unsrer Frage Befund gegen Befund.

Auf folgenden zwei Wegen könnte man eine Erklärung der Differenz anstreben.

In meinem Falle ist das Papillomacularbündel nicht in toto degenerirt, die Nervenfasern sind rareficirt, es handelt sich um einen mit Rückenmarksdegeneration im Zusammenhang stehenden Process. Bei Vossius dagegen (wie bei Samelsohn) liegt interstitielle Neuritis vor, mit secundärer, hauptsächlich ascendirender Atrophie der Nervenfasern. Diese Entzündung beschädigt alle Fasern in dem Bezirk, den sie überhaupt befällt, die mehr essentielle Degeneration dagegen könnte sich von den

Fasergattungen (deren es im Opticus bekanntlich in anatomischer, jedenfalls auch in functioneller Beziehung verschiedene giebt), nur die eine oder die andere auswählen, und sie könnte in meinem Falle diejenigen Fasern des Papillomacularbündels, welche die Vossius'sche Rindenzone des Tractus durchlaufen, verschont haben.

Viel näher aber liegt es, anzunehmen, dass in diesem kleinen peripherischen Bezirke des Truncus eine Gruppe atrophischer, von der Netzhautperipherie stammender Fasern verläuft. Während der mehrjährigen Dauer des Scotoms, und in der langen Zeit, in welcher das Gesichtsfeld des Patienten nicht perimetrirt wurde, könnte sich, wie es öfters geschieht, eine geringe periphere Beschränkung zu dem centrischen Defect gesellt haben. Es könnte ferner der anatomischen Untersuchung des Opticus das entsprechende atrophische Bündel um so eher entgangen sein, als im grössten Theil des Sehnervenstammes die Peripheriefasern der Retina jedenfalls dem Papillomacularbündel anliegen.

Die Nerven der intermediären Netzhautzone.

Der Verlauf der Fasern, welche die Macula und die zwischen ihr und dem Opticus gelegene Netzhautpartie versorgen, ist jetzt im Wesentlichen als festgestellt zu betrachten, da auch die Resultate meiner Beobachtungen mit den Befunden von Samelsohn und Vossius in der Hautsache übereinstimmen. Die Frage nach der Bahn der für die intermediäre Zone der Netzhaut bestimmten Fasern beantwortete mir, wenigstens für das gefässführende Opticusstück, die klinische und anatomische Untersuchung eines Falles von Secundärglaucom.

An dem 16jährigen Patienten (Buchheim) wurde wegen glaucomatöser periorbitaler Schmerzen eine Iridectomie versucht, da er die Enucleation des gut aussehenden mit Leucoma adhärens behafteten Auges verweigerte, welches noch in einem kleinen an der temporalen Seite des blinden Fleckes erhaltenen Gesichtsfeldreste Finger zu zählen versuchte. Die Enucleation wurde aber schon am nächsten Tage nöthig wegen Steigerung der Schmerzen durch glaucomatöse Blutung. Das Gesichtsfeld hatte ungefähr die in Schema 16 wiedergegebene Gestalt, es stellte also den für Glaucom ausserordentlich typischen temporalen Schlitz dar, welcher die Vernichtung der centralen Function der Netzhaut oft lange Zeit zu überdauern pflegt.

Mit dem Bulbus gelang es, ein 6 mm langes Stück des Opticus zu entfernen, ohne Nachtheil für den Stumpf (welcher später in bester Weise das künstliche Auge trug und ausgiebig bewegte). Nach Härtung in Müller'scher Flüssigkeit und Alkohol wurde der Sehnerv aus der Duralscheide und der Sclera herauspräparirt und durch

eine Incision in die Pialscheide die nach der Macula weisende Stelle seiner temporalen Peripherie gekennzeichnet. Bei schwacher Vergrösserung zeigen ungetärbte Präparate eine über den ganzen Querschnitt ausgebreitete und nur insofern incomplete Degeneration, als an der nasalen Peripherie ein schmaler Rand durch etwas dunklere Färbung seiner Bündelquerschnitte hervortritt. Zwar lässt sich mit starken Vergrösserungen in diesem Bezirk kein normaler Nervenfaserdurchschnitt differenziren; doch aber beweist die durch Osmium eintretende Schwärzung dieser schmalen randständigen Bündel im Gegensatz zum ganzen übrigen Theil des Schnittes, welcher durch das genannte Reagens nicht beeinflusst wird, dass daselbst Markscheidensubstanz, wenn auch nur in eben verschwindenden Resten, vorhanden sein muss.

Soviel ist sicher, wenn irgendwo noch Leitung in diesem Opticus stattgefunden hatte, so war es in diesem äussersten nasalen Randbezirk.

Wie Fig. V zeigt, lässt sich derselbe am Osmiumpräparat deutlich abgrenzen von der complet degenerirten Hauptmasse des Schnittes (welcher leider etwas schräg ausgefallen ist). Eine einfache Reihe feiner Bündel umfasst, unmittelbar unter der Pialscheide gelegen, ungefähr den dritten Theil der Peripherie des Opticus. Dem macularen Rande des Sehnerven gegenüber bilden auf eine kurze Strecke die dunklen Bündel zwei Reihen. Ferner würde eine Linie, vom Orientirungsschnitt durch die Axialgefässe gezogen, einen dunkel gefärbten Fortsatz treffen, welcher in die absolut degenerirte Opticussubstanz hineinragt. Diametral der fovea gegenüber ist demnach die noch leitungsfähige Nervenmasse am breitesten, entsprechend der grössten Ausdehnung des vorhandenen temporalen Glaucomfeldes. In demselben Masse wie sich der den blinden Fleck umfassende Gesichtsfeldrest verschmälert, verdünnt sich auch die Schicht der noch leitungsfähigen Fasern, welche dem noch sehfähigen Netzhautbezirk unmittelbar anliegen. Je schmäler das Residuum von Gesichtsfeld dem blinden Fleck anliegt, um so reiner peripherisch liegen auch die entsprechenden Fasern. Wenn es demnach sicher zu sein scheint, dass die äusserste Reihe der Opticusfasern die an den Nerven angrenzenden Netzhauttheile versorgt; wenn ferner aus der Lage des erwähnten conischen Fortsatzes hervorgeht, dass der Verbreiterung des Gesichtsfeldes nach aussen, eine Verbreiterung der Faserlage in der Richtung nach der Opticusmitte entspricht, so darf man wohl weiter schliessen, dass überhaupt die Fasern je peripherer sie in der Retina enden, um so centraler, d. h. näher der Axe im Opticus verlaufen und den Versuch wagen, die Lage der Fasern, welche nicht dem Papillomacularbündel angehören, wenigstens für das oculare Ende des Opticus zu construiren.

In Figur VII stelle der ausgezogene äusserste Kreis den Scleroticalring des

Opticus dar. Ueber diesen Ring hinweg sieht man die äussersten peripherischen Fasern des Opticus verlaufen und in der unmittelbaren Umgebung des Sehnerven endigen. Die äussersten Nervenstränge des macularwärts gerichteten Opticusrandes nehmen eine eigenthümliche Zwischenstellung ein. Man kann sie zum Papillomacularbündel schlagen, weil die Scotome sehr oft den blinden Fleck erreichen, man darf sie aber auch davon trennen, weil die von ihnen versorgte Zone auch wiederum nicht selten vom Scotom verschont wird, und weil doch höchst wahrscheinlich ihr Verhalten zur Netzhaut völlig dem der übrigen marginalen Faserbündel gleicht. Der aus den radiären Strichen gebildete Ring wird desshalb in der Figur nicht von dem Papillomacularbündel unterbrochen.

Anders verhält es sich mit einer zweiten zur ersten concentrischen Serie von Nervenbündeln (in der Figur blau dargestellt), welche die Versorgung der intermediären Netzhautzone (in der Figur ebenfalls blau) zu vervollständigen hat. Diese Serie bildet keinen geschlossenen Kreis, sondern wird unterbrochen durch das temporalwärts eingeschobene Papillomacularbündel, welches nach oben und nach unten die Fasern der 2. Serie gewissermassen zusammen drängt, so dass die Enden des unterbrochenen Ringes, von welchen nicht nur der über und unter der Macula, sondern auch der temporalwärts von derselben gelegene Theil der intermediären Netzhautzone versorgt wird, mehrfache Bündelreihen enthalten müssen. Dies deutet an die Verbreiterung der blauen Zone an deren Enden in Figur VII.

Der darauf folgende grüne Ring, welcher die Fasern für den (grün gefärbten) innern Theil der peripherischen Netzhautzone führt, bedarf in der Zeichnung einer weit geringeren Verbreiterung seiner Endstücke, da dieselben nur noch in geringem Masse durch das keilförmige Papillomacularbündel auseinander gedrängt werden.

Aus der Axe des intraocularen Sehnervenendes würden schliesslich die dem äussersten peripherischen Netzhautbezirke zustrebenden Fasern hervorquellen (in der Figur gelb dargestellt).

Wenn in der geschilderten Reihenfolge die Faserbündel das gefässhaltige Opticusende componiren, so ist damit noch nicht gesagt, dass im übrigen Opticus eine gleiche Fasergruppirung besteht.

Hauptsächlich im intracraniellen Stück werden die Fasern anders gruppirt sein müssen.

Ebenso wie das Papillomacularbündel in der Mitte dieses Stückes genau axial und unmittelbar vor dem Chiasma sogar entschieden medial oben liegt und doch im orbitalen Theil des Sehnerven an die laterale untere Peripherie gelangt, ebenso können

wir uns vorstellen, dass z. B. die Fasern der intermediären Netzhautzone in der Papille zwar peripherisch, im intracraniellen Stück dagegen axial liegen das heisst das Papillomacularbündel so umgebend, wie die von ihnen versorgte Zone das Scotomoval der Netzhaut umgiebt. Es würden dann die intermediären Fasern der Netzhaut die peripheren ganz allmählich im orbitalen Opticus (und nicht plötzlich in der Papille) kreuzen. Es würde ferner das Scotombündel auf dem Wege vom Chiasma zum Auge allmählich mit den Fasern aller Netzhautzonen in Berührung kommen. Hieraus könnte sich die klinische Thatsache erklären, dass die typischen Scotome, wenn sie ausnahmsweise progressiv werden, bald centrifugal weiterschreiten, bald mit centripetal vorrückenden peripherischen Defecten sich compliciren.

Nicht allein die Lage des Papillomacularbündels im ocularen Sehnervenende hat Leber lange Zeit vor der anatomischen Feststellung desselben richtig aus klinischen Beobachtungen und theoretischen Ueberlegungen erschlossen; auch über den Verlauf der übrigen Fasern stellt dieser Autor schon im Jahre 1868 eine völlig zutreffende Hypothese auf. Nach Beschreibung eines anatomischen Befundes bei totaler Excavation des Sehnerven, der, mit dem meinigen im Princip übereinstimmend, nur den Unterschied aufwies, dass die einfache, sellenweis mehrfache Reihe von relativ normalen Bündeln die ganze Peripherie des Nerven occupirte, sagt Leber (Arch. f. Ophth. XIV, 2 pag. 216): „da bei glaucomatösen Zuständen nie centrale Scotome auftreten, sondern die Peripherie des Gesichtsfeldes immer früher erlischt, als das Centrum, wenn auch zuweilen ein mehr nach aussen vom Centrum aber doch nicht sehr entfernt davon gelegener Theil länger erhalten bleibt als das Centrum selbst, so scheint aus dem eben mitgetheilten Befunde zu folgen, dass die zu den peripheren Theilen der Netzhaut gehenden Fasern des Sehnerven mehr in der Axe, die zu den centralen Theilen gehenden dagegen mehr in den Randparthien des Nerven ihren Verlauf nehmen, wenigstens in der Nähe des Auges".

Zu jener Zeit hatte man unbestrittenes Recht, aus einem solchen Befunde auf den Faserverlauf Schlüsse zu ziehen, auch ohne das Gesichtsfeld des speciellen Falles zu kennen, weil die Lehre des Meisters unbestritten galt, dass der glaucomatöse Druck die Papille excavirt und dass die hieraus resultirende Gesichtsfeldsbeschränkung eine höchst typische ist.

Heute noch steht dieselbe Lehre auf festen Füssen, aber ein respectabler Gegner derselben versucht, sie zu erschüttern; er versucht das typische der Glaucombeschränkungen in Abrede zu stellen, um der mit Energie und Scharfsinn bekämpften Drucktheorie eine Hauptstütze zu entziehen.

Ich gebrauche die Bezeichnung „typisch“ nicht, ohne sie durch eigne Beobachtungen und durch die sorgfältigste Aufzeichnung einer bedeutenden Reihe von Glaucomfeldern legitimiren zu können.

Hundert mit Glaucomexcavation behaftete Augen, welche überhaupt einen Gesichtsfelddefect aufwiesen, zeigten diesen Defect in folgenden Formen:

1. Der Defect betrifft nur den nasalen Theil des Gesichtsfeldes — 27 Fälle.

2. Der Defect überwiegt im nasalen Theil — 44 Fälle.

3. Das Gesichtsfeld bildet ein peripapilläres Oval — in 4 Fällen.

4. In 9 Fällen ist das centrale Sehen erloschen, nur ein temporaler Schlitz reicht vom blinden Fleck bis circa 50 Grad.

5. Bei normalen Aussengrenzen in 3 Fällen, neben geringer nasaler Beschränkung in 1 Fall zeigt sich centrales resp. paracentrales Scotom.

6. Defect nur in verticaler Richtung, jedesmal nach oben, an 2 Gesichtsfeldern.

7. Rein concentrisch, d. h. in der Art, dass die Grenzen des vorhandenen Gesichtsfeldes von der normalen Peripherie überall gleichweit sich retrahirt haben, — sind 6 Sehfelder beschränkt.

8. Nur in 4 Glaucomfeldern überwiegen die Defecte in den temporalen Hälften.

Niemals zeigte sich Einschränkung des temporalen Gesichtsfeldes allein.

Völlig atypisch für Glaucomexcavation wären nur die letztgenannten 4, völlig typisch dagegen sind die unter 1—5 aufgezählten 88 Gesichtsfelder.

Selbst wenn man die gewissermassen neutralen rein concentrischen und rein verticalen Defecte zu den atypischen rechnete, so änderte das nichts an der schlagenden Beweiskraft der beiden Zahlen.

Für diejenigen Excavationen des Sehnerven, welche man einerseits wegen ihrer Form, andrerseits wegen mannichfacher sie begleitender objectiver und subjectiver Symptome (Spannungsvermehrung, Mydriasis etc. Farbensehen Schmerzen etc.) für glaucomatöse erklärt, ist diejenige Art der Gesichtsfeldsbeschränkung charakteristisch und typisch, welche in der nasalen Peripherie beginnt, sodann die temporale Peripherie ergreift, hier aber langsam fortschreitet, während sie die nasale Hälfte schnell verschlingt, sodass ein Oval entsteht, welches von der Macula über den Sehnerven hinaus sich bis circa 50 Grad erstreckt. Nun vernichtet sie die Function der centralen Partien bis zum Opticus und lässt jenseits desselben die Sehkraft nur in einem schmalen Streifen eine vita minima fristen, welche erst erlischt, nachdem sie lange zwischen Sein und Nichtsein geschwankt hat.

Direct lehren die Statistiken nur, dass die charakteristischen, typischen Glaucomexcavationen von einem charakteristischen und typischen Gesichtsfeld begleitet zu seinpflegen.

Ist diese Sehfeldbeschränkung auch die Folge dieser Excavation?

Von einer Choroiditis kann sie nicht abhängen, denn wenn überhaupt, so erzeugt diese ganz andere Defecte. Folge des Glaucomdruckes auf die Faserschicht oder die Gefässe der Netzhaut kann sie kaum sein. Denn wie sollten sich da die häufigen tiefeingeschobenen scharfen Sectoren erklären? Ein Sehnervenleiden, sei es essentiell oder durch circumpapilläre Choroiditis indicirt, könnte die Gesichtsfeldsbeschränkung verschulden und gleichzeitig Excavation des Nerven erzeugen. Hiergegen protestirt unsre Erfahrung, dass sonst die Sehnervenleiden in anderer Gestalt das Sehfeld defect machen und die einzelnen Zonen desselben in anderer Reihenfolge vernichten. Wenn somit kein Ausweg bleibt, als die Gesichtsfeldbeschränkung auf die Aushöhlung des Nerven zurückzuführen — so spricht hinwiederum die typische Gestalt des Glaucomfeldes, besonders aber die typische Reihenfolge, in welcher die einzelnen Zonen schwinden, äusserst eindringlich dafür, dass die Glaucomexcavation eine Druckexcavation ist.

Denn durch nichts besser, als *durch einen vom Glaskörper aus wirkenden Druck, welcher allmählich die physiologische Excavation der Papille zur pathologischen totalen erweitert,* lässt sich diese typische Reihenfolge erklären.

Die physiologische Excavation, welche in Fig. VII der kleine, innerhalb des Opticus befindliche Kreis darstellen möge, ist zunächst ausgekleidet von den Fasern der nasalen, nasal obern und nasal untern Peripherie, und von Nervenbündeln, welche zur Maculargegend ziehen. Die Fasern der temporalen Peripherie sind von den Gefässen bedeckt. Daher leiden zuerst die genannten nasalen Gesichtsfeldstheile indem sie defect werden, und die Macula indem die centrale Sehschärfe, anfangs nur in geringem Masse, sinkt.

Die Sehschärfe ist nur ausnahmsweise schon im Beginn beträchtlich herabgesetzt, ja es können, wie die folgenden 2 Fälle illustriren absolute Scotome in der papillomacularen Zone als alleinige erste Effecte des excavirenden Druckes, oder zugleich mit nasaler Beschränkung auftreten. Ein 60jähriger Herr, welcher rechterseits durch Glaucom bis auf einen temporalen Rest des Sehfeldes erblindet ist, verfügt über gute Sehschärfe und normale Aussengrenzen des linken Auges; der deutlichen partiellen Glaucomexcavation entspricht aber das in Schema 18 wiedergegebene, bogenförmige, die Fovea mit einem Haken umfassende Scotom. Der Zustand des Auges blieb seit der vor Jahresfrist ausgeführten Iridectomie derselbe.

Ein andrer Patient ist ebenfalls auf einem Auge bis auf temporalen Lichtschein glaucomatös erblindet; das sehende Auge zeigt einen nasalen peripheren Defect und ein paracentrales Scotom, welches dem vorigen an Gestalt sehr ähnlich ist, insofern aber sich von demselben unterscheidet, dass es breiter ist, die Fovea weiter umfasst, und hauptsächlich dadurch, dass es den blinden Fleck erreicht (Schema 19).

Längst bekannt ist die Vorliebe der beginnenden Glaucombeschränkungen für die obere innere oder untere innere Peripherie. Von den oben (unter 1 und 2) genannten Fällen, in welchen die nasale Gesichtsfeldshälfte ausschliesslich resp. überwiegend gelitten hatte, weisen 51 eine diagonale Richtung des Defectes auf. Von den beiden möglichen Richtungen ist die nach oben wiederum bevorzugt, denn von den 51 Sectoren liegen 31 nach oben innen und nur 20 nach unten innen.

Wenn man bei jeder Excation die centralen Theile des Gesichtsfeldes mit sehr kleinen Objecten in vielen Meridianen prüfte, so würden gewiss öfter Scotome constatirt werden. Immerhin bilden sie Ausnahmen. Das Ueberwiegen der Initialbeschränkung in dem obern oder untern Quadranten der nasalen Peripherie darf uns desshalb nicht hindern, eine nach allen Richtungen ungefähr gleichen Schritt haltende, die physiologische Excavation dilatirende Wirkung des Glaucomdruckes anzunehmen, weil das Plus von Fasern, welches nach einer bestimmten Richtung leitungsunfähig wird, wegen der geringen Dignität der peripherischen Zone unwesentlich ist. Ausnahmsweise weit in einer bestimmten Richtung muss aber der tödtende Druck vordringen, wenn er Scotome von der beschriebenen Form bilden soll. Von den 4 in der Statistik erwähnten Scotomen waren die beiden andern den soeben genauer beschriebenen in Lage und Form ähnlich; sie stellten aber nicht absolute, sondern nur relative Scotome dar und erreichten nicht, wie in Fall 2, den blinden Fleck. Nach unten vom Fixationspunct lag ein Bezirk abgestumpfter Empfindung, in welchem eine weisse Marke grau erschien, und die excentrische Sehschärfe beträchtlich herabgesetzt war.

Die nasalen Einschränkungen können schon weit vorgeschritten, und doch brauchen dabei nicht mehr Peripheriefasern erdrückt worden zu sein als Macularfasern bei einer geringen Reduction der centralen Sehschärfe — etwa auf $^1/_2$, wie sie im Anfangsstadium des chronischen Glaucoms häufig beobachtet wird. Die fovea ist hauptsächlich durch den gewaltigen Faserreichthum, vielleicht auch durch günstiges Arrangement der Fasern in der Papille geschützt, insofern als zu demselben Punkte ziehende Fasern in der Papille ziemlich getrennt verlaufen können. Wenn z. B. die Zapfen der Fovea — was wohl denkbar — alternirend in der Weise versorgt werden,

C.O.S.

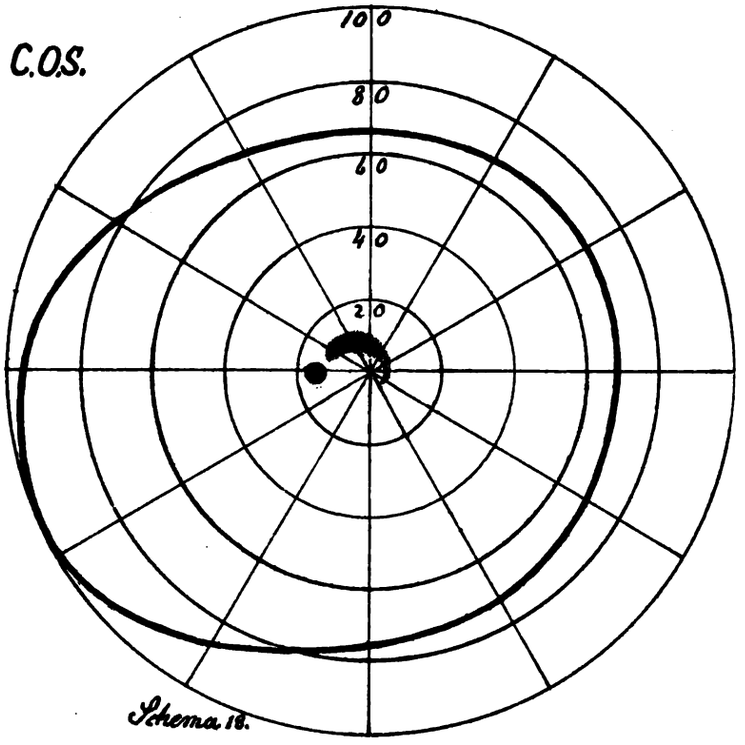

Schema 18.

C.O.D

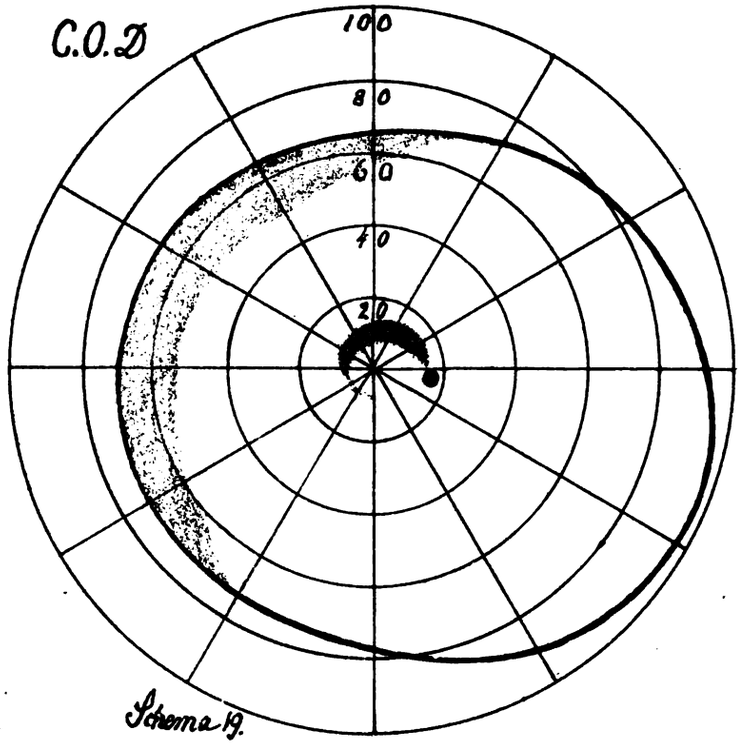

Schema 19.

dass von 2 nebeneinanderliegenden Zapfen der eine seinen Nerv aus dem obern temporalen, der andre aus dem untern temporalen Bezirk der Papille bezieht, so könnte der nicht völlig gleichmässig wirkende Druck in einer Richtung schon eine bedeutende Faserzahl vernichtet und doch dabei die Sehschärfe nicht unter $^1/_2$ herabgemindert haben.

Die Fasern der äussersten temporalen Peripherie des Gesichtsfeldes kommen nach den nasal peripherischen an die Reihe. Sie nehmen entweder nicht Theil an der Bildung der nasalen Wand der physiologischen Excavation; oder die Gefässe, welche an dieser Wand in die Höhe steigen, machen schon jetzt ihre schützende Wirkung geltend. Dieser Schutz wird um so kräftiger, je mehr die Axialgefässe dem nasalen Rande des foramen opticum Choroideae genähert werden.

Die Entstehung der Sectoren, welche oft bis zur fast normal sehenden fovea einschneiden, erklärt sich ebenso, wie das Auftreten von Paracentralscotomen daraus, dass die Excavation in einer bestimmten Richtung — jedenfalls doch wegen einer individuell geringern Resistenz des entsprechenden Papillentheils — sich ausbuchtet.

Die weiterschreitende Aushöhlung verzehrt nun, nachdem die Fasern der ganzen peripheren Zone geschwunden, die Nerven des obern, untern und temporalen Theils des intermediären Netzhautbezirkes. Zugleich sinkt die centrale Sehschärfe, in dem Masse, wie die Fasern der Macula decimirt werden. Aber die Papillomacularzone ist noch nicht defect, sie bildet mit dem erhaltenen nasalen Stück der intermediären Zone das typische peripapilläre Oval.

Da die physiologische Excavation dem temporalen Rande des Opticus näher liegt, als dem nasalen, so erreicht auch die pathologische Erweiterung derselben den macularen Rand der Papille früher als den entgegengesetzten: die Papillomacularzone verschwindet während der temporale Schlitz bleibt.

Wahrscheinlich ist jedoch hier ein kurzes Stadium eingeschoben, in welchem die Netzhautstrecke zwischen Macula und Opticus noch empfindet, nachdem die Macularfunction aufgehoben. Das anatomische Substrat eines solchen Sehfeldes könnte der oben citirte Fall von Leber bilden; denn wenn überhaupt noch Lichtempfindung in demselben existirte, so war sie rings um den blinden Fleck vorhanden.

Der äusserste schmale Saum des Papillomacularbündels, welcher bei Leber's Fall noch vorhanden ist zugleich mit allen übrigen Fasern der äussersten Peripherie des Opticus, widersteht aber dem Drucke jedenfalls nur kurze Zeit, es fehlen ihm die Gefässstämme, unter deren Schutz der nasale äusserste Saum der Opticusfasern, welcher dem temporalen Schlitz seine Existenz ermöglicht, den Untergang aller andern nervösen Elemente jahrelang überdauern kann.

Leber durfte in Anbetracht der äusserst typischen Gestalt der Glaucomfelder und des typischen Verlaufes der Einschränkungen mit vollem Rechte aus seinem Befunde Schlüsse ziehen, auch ohne das Gesichtsfeld des untersuchten Auges geprüft zu haben. Von dem meinigen die obige Skizzirung des Sehfeldes zu geben fühlte ich mich berechtigt. Allerdings hätte ich bei der guten binocularen Einstellung die fehlende Fixation des leidenden Auges behufs genauer Perimetrie ersetzen sollen durch die Fixation des gesunden Auges, dessen Gesichtsfeld vermittelst einer engen Röhre auf den Fixationspunkt beschränkt werden konnte. Aber auch die physiognomische Schätzung der fixirenden Richtung bei der Sehfeldbestimmung ist für Fälle wie der vorliegende zuverlässig genug. Die Netzhautstrecke, mit welcher der Patient Finger zu zählen versuchte, lag entschieden dicht neben dem Opticus nasalwärts.

Selbst wenn das Gesichtsfeld des Patienten Buchheim überhaupt nicht geprüft wäre, müssten dieselben Schlüsse über den Faserlauf aus dem Anblick des Sehnervenquerschnittes gezogen werden. Die erhaltenen marginalen Fasern können in der äussersten nasalen Peripherie der Netzhaut nicht geendigt haben: denn die äusserste temporale Peripherie des Sehfeldes fehlt oft schon im Anfang, immer aber in den spätern Stadien der Glaucomexcavation. Sollten die Fasern etwa in der Mitte zwischen Opticus und nasalem Rand der Retina geendigt haben? Von 2 Seiten wird diese Frage verneint: Erstens lehrt die Erfahrung, dass Defecte unmittelbar temporalwärts vom blinden Fleck, solange noch eine mehr periphere Partie functionirt in keinem Stadium der Glaucomexcavation beobachtet werden, zweitens müssten bei solchem Arrangement die Fasern im ocularen Sehnervenende eine völlig andere Reihenfolge zeigen, als diejenige, in welcher sie auf der Netzhaut endigen. Diese Vorstellung wäre gezwungen und unnatürlich.

Demnach müssen diese fraglichen Fasern unmittelbar neben dem Sehnerven endigen.

Am Schlusse meiner Arbeit angelangt, fühle ich die Verpflichtung, Herrn Prof. Ackermann und Herrn Prof. Eberth für die Unterstützung, welche sie mir in Rath und That angedeihen liessen, meinen Dank abzustatten.

Fig. I.

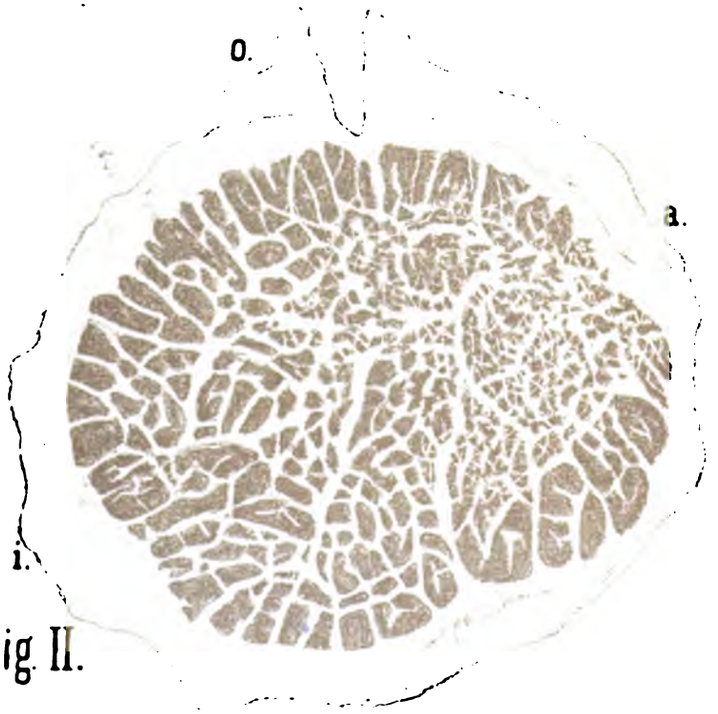

Fig. II.

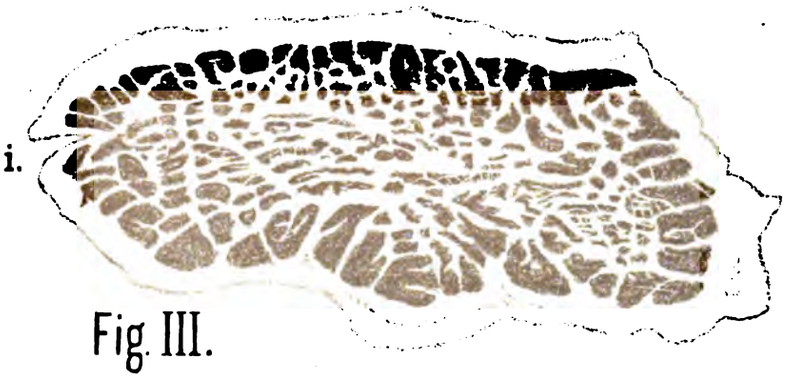

Fig. III.

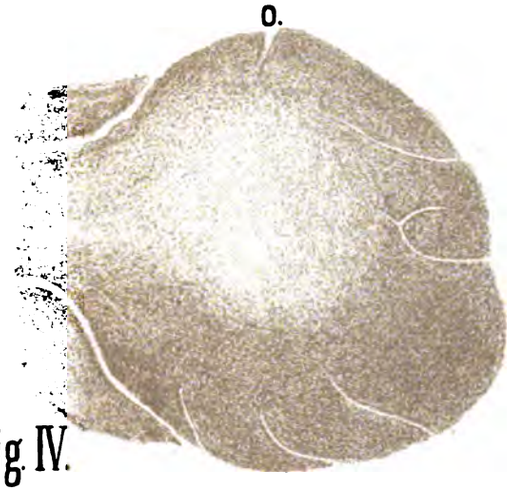

Fig. IV.

Fig. V.

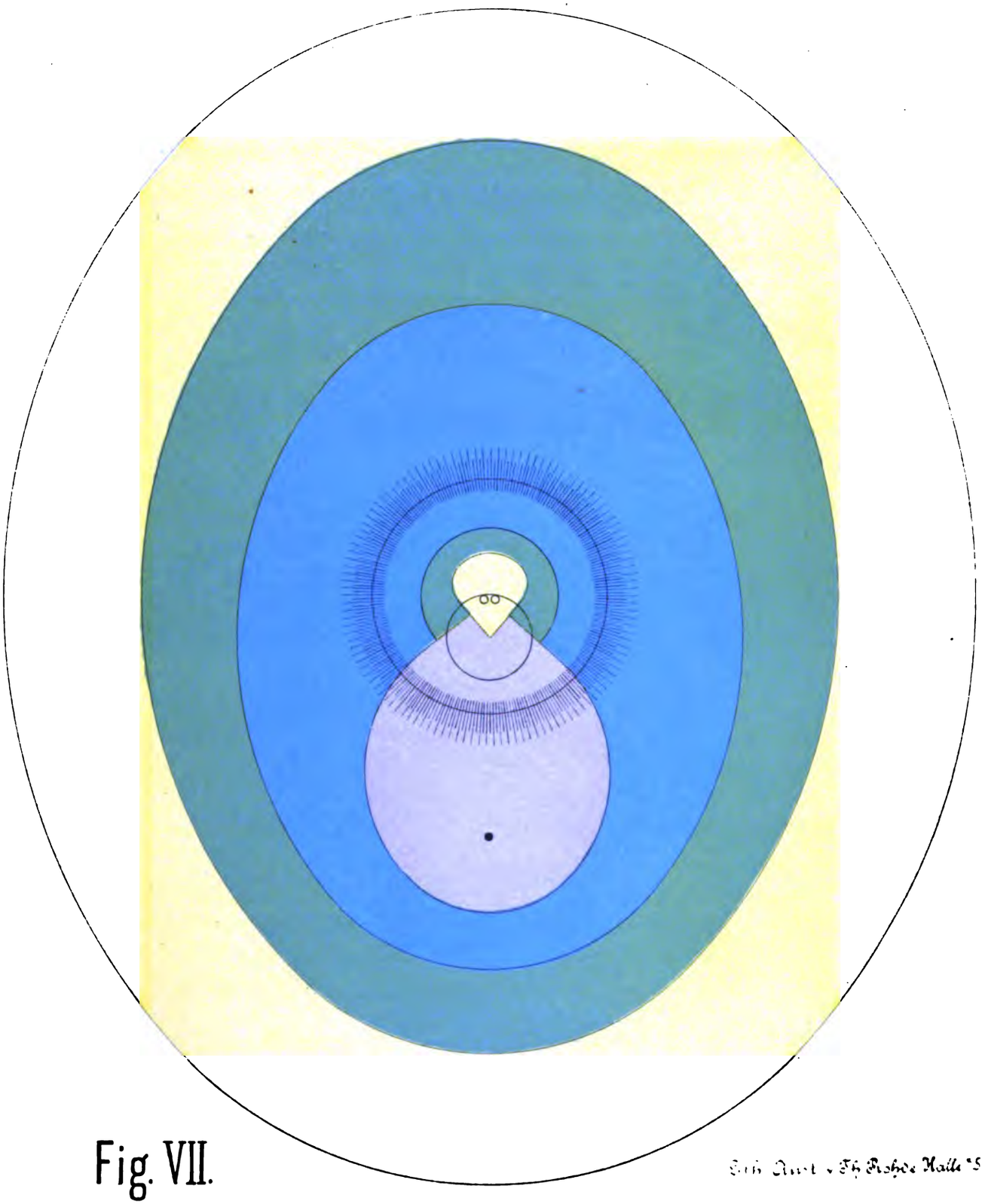

Fig. VII.

Verl. Anst. v. Th. Fischer Halle a/S

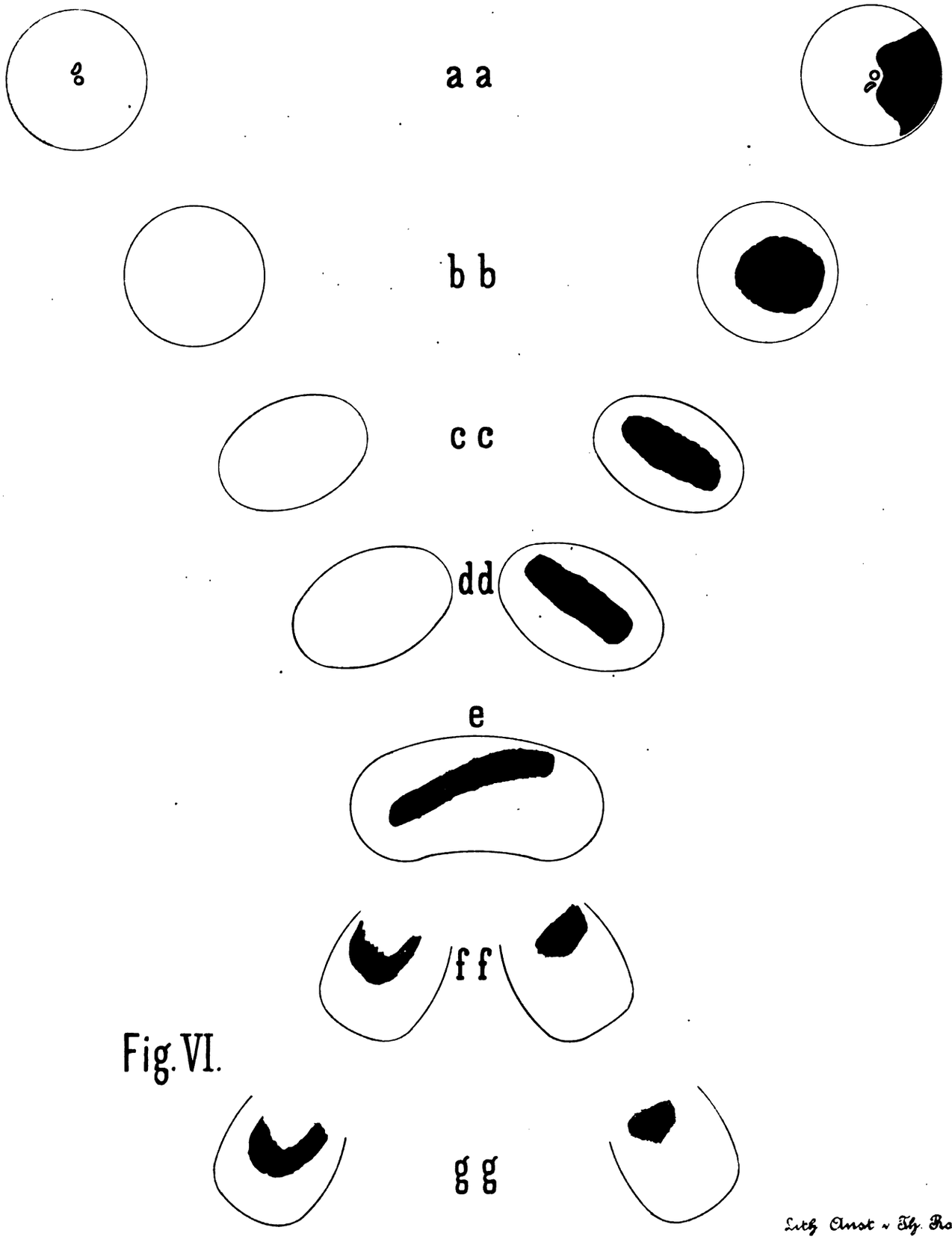

Fig. VI.

Gesammtübersicht über den Verlauf des Papillomacularbündels.